



INSTITUTO  
SALVADOREÑO DEL  
SEGURO SOCIAL

**Instituto Salvadoreño del Seguro Social**

**Subdirección de Salud**

**División de Regulación, Normalización y Vigilancia**

**Departamento de Normalización**

# **“GUÍA PARA DIAGNÓSTICO Y TRATAMIENTO DE MUCORMICOSIS”**

**ISSS -2021.**

**Equipo Guías de Práctica Clínica.**

**San Salvador, agosto 2021.**

## AUTORIDADES

Autoridades que oficializan este documento:



**Dra. Mónica Guadalupe Ayala Guerrero.**

**Directora General del Instituto Salvadoreño del Seguro Social.**



**Dr. Carlos Mauricio Rubio Barraza**

**Subdirector de Salud**



**Dr. José Adán Martínez Alvarenga**

**Jefe División Regulación, Normalización y Vigilancia**



**Dra. Silvia Guadalupe Mendoza de Ayala**

**Jefa Departamento de Normalización**

## COORDINACIÓN GENERAL

- Dra. Silvia Guadalupe Mendoza de Ayala. Especialista en Medicina Interna y Epidemiología. Jefe de Departamento de Normalización del Instituto Salvadoreño del Seguro Social, El Salvador.

## EQUIPO COORDINADOR DE GUÍAS DE PRÁCTICA CLÍNICA

- Dra. Carmen María Salazar. Especialista en Salud Pública, posgrado en Salud Ocupacional y Salud Internacional. Departamento de Normalización del Instituto Salvadoreño del Seguro Social, El Salvador. Metodóloga.
- Dr. Guillermo Alfredo García López. Especialista en Epidemiología y Salud Pública. Departamento de Normalización del Instituto Salvadoreño del Seguro Social, El Salvador. Metodólogo.
- Lic. Moisés Nahún Díaz Amaya. Especialista en Estadística. Departamento de Normalización del Instituto Salvadoreño del Seguro Social, El Salvador. Metodólogo.
- Dr. Roberto Arturo Quijada Cartagena. Especialista en Economía de la Salud y Fármaco-epidemiología. Departamento de Normalización del Instituto Salvadoreño del Seguro Social, El Salvador. Metodólogo.
- Dr. Luis Roberto Cerón Alas. Especialista en Medicina Interna, VIH y en Evaluación de Tecnología Sanitaria. Departamento de Normalización del Instituto Salvadoreño del Seguro Social, El Salvador. Metodólogo,

## RESUMEN

La mucormicosis (anteriormente llamada cigomicosis) es una infección fúngica grave pero rara causada por un grupo de mohos llamados mucormicetos. Estos mohos viven en todo el medio ambiente. Afecta principalmente a personas que tienen problemas de salud o que toman medicamentos que reducen la capacidad del organismo para combatir las infecciones, con mayor frecuencia los senos nasales o los pulmones después de inhalar esporas de hongos del aire. También puede ocurrir en la piel después de un corte, quemadura u otro tipo de lesión cutánea.

El presente documento tiene por objetivo principal: “Describir la información referente a la mucormicosis que brinde al personal de salud del ISSS, herramientas clínicas y epidemiológicas que le permitan sospechar e identificar casos nuevos de mucormicosis dentro de la población en riesgo y bajo su responsabilidad para brindar un abordaje oportuno de niños, adultos y mujeres en estado de embarazo”.

Para la consecución de este objetivo se realizó la búsqueda de información en diferentes herramientas como PUBMED, HINARI, CHOCRANE CENTRAL, EMBASE, GOOGLE SCOLAR. Se revisaron estudios en humanos, entre los años 2001 al 2021, incluyendo Metanálisis, Revisiones Sistemáticas, Ensayos Clínicos Controlados, Estudios de Cohorte, Estudios de Casos y Controles, y Reportes de Casos, resultando un total de 256 artículos referidos al tema. Posterior a una selección de los artículos que cumplían con los criterios de selección, quedó un total de 42 documentos.

La mucormicosis es una enfermedad rara, de difícil diagnóstico, con alta morbilidad y mortalidad. El diagnóstico a menudo se retrasa y la enfermedad tiende a progresar rápidamente. La capacidad de diagnóstico de la mucormicosis depende de la disponibilidad de técnicas de imagen, personal capacitado y de las investigaciones micológicas e histológicas.

A partir de la sistematización realizada en el presente estudio, a continuación, se comparte un resumen de las consideraciones que el personal de salud ha de tomar en cuenta para el diagnóstico y tratamiento de la mucormicosis:

### ***Aspectos a considerar en lo referente al diagnóstico de Mucormicosis:***

- Mantener una alta sospecha clínica de mucormicosis en pacientes inmunodeprimidos con COVID-19 grave.
- Considere la sospecha de infecciones oportunistas como mucormicosis en pacientes con factores de riesgo como: diabetes mellitus, inmunosupresión por esteroides,

neoplasias hematológicas, pacientes neutropénicos, antecedentes de trasplante de células madre hematopoyéticas y trasplante de órganos sólidos.

- Recuerde la importancia del diagnóstico de forma precoz y oportuna para disminuir la mortalidad asociada a mucormicosis.
- En pacientes con fiebre, cefalea, vómitos, parálisis o convulsiones y/o trastornos de la conciencia, debe de sospecharse mucormicosis cerebral.
- Ante la presencia de fiebre alta, síntomas nasales u oculares, cefalea y aparición de escara negra sobre los tejidos, sospeche mucormicosis rino-orbito-cerebral.
- En los casos de fiebre, disnea y dolor torácico, tome en cuenta investigar mucormicosis de origen pulmonar.
- En los pacientes con historia de aparición de eritema, vesículas, pústulas, úlceras necróticas o celulitis necrotizante, sospeche mucormicosis cutánea.
- Completar estudio de mucormicosis gastrointestinal en pacientes con historia de fiebre, asociada a dolor abdominal, hemorragia gastrointestinal y/o cambios en el patrón intestinal.
- El diagnóstico debe confirmarse mediante un examen histopatológico o mediante cultivo.
- En los casos que se sospeche mucormicosis rino-orbito-cerebral considere completar diagnóstico con estudios de imagen como Tomografía Axial Computarizada (TAC) craneal y de senos paranasales.
- Ante la sospecha diagnóstica de mucormicosis pulmonar se recomienda completar estudio con TAC de tórax.
- En casos se sospecha de mucormicosis cutánea, el diagnóstico se completará mediante biopsia.
- En pacientes con alta sospecha de mucormicosis gastrointestinal, considere completar diagnóstico con TAC o Resonancia Magnética abdominal.
- Ante la sospecha de mucormicosis diseminada, considere realizar estudio de extensión de la enfermedad para completar diagnóstico: con resonancia magnética cerebral, tomografía computarizada sinusoidal y tóraco-abdominal.

#### ***Tratamiento de Mucormicosis en población adulta:***

- El Tratamiento antifúngico de primera línea incluye anfotericina B, prefiriéndose la anfotericina B liposomal en pacientes con falla renal o infección del sistema nervioso central. Las dosis diarias oscilaron entre 1 mg/kg al día y 10 mg/kg al día.
- A pesar de presentar menores efectos adversos y menor toxicidad renal, la administración endovenosa de anfotericina B de base lipídica (liposomal) no presenta ninguna ventaja sustancial de supervivencia comparado con la Anfotericina B convencional, sin embargo, hacen falta más estudios contundentes al respecto.

- El uso de Anfotericina B liposomal en dosis altas (6–15 mg/kg/día) no presenta mayores beneficios ni presupone una mayor supervivencia, que la dosis habitual, además que predispone más a nefrotoxicidad, sin embargo, se necesitan más estudios al respecto.
- El tratamiento inicial con antifúngicos combinados (combinación de anfotericina B y/o triazoles y/o equinocandinas), no mejora significativamente la mortalidad comparado con la monoterapia endovenosa con anfotericina B.
- A pesar de la introducción de nuevos antifúngicos, como los nuevos triazoles y equinocandinas, estos no han demostrado superioridad respecto a la Anfotericina B, en cuanto a mejores resultados y reducción de la mortalidad asociada a mucormicosis. Además, los estudios que respaldan el uso de estos medicamentos nuevos, no cuentan con suficiente evidencia.
- Duración del tratamiento de la mucormicosis: La duración de la terapia necesaria para tratar la mucormicosis es desconocida. En general, se administran de semanas a meses de terapia. El tratamiento puede continuar hasta la resolución de los signos, síntomas de la infección y se verifique una respuesta satisfactoria estudios de imagen (los cuales se recomienda que se realicen de forma semanal).
- El inicio temprano de Anfotericina B en el tratamiento de mucormicosis, está asociado con tasas bajas de mortalidad, así como el retraso en el tratamiento por 6 o más días, aumenta la mortalidad.
- Se requieren más estudios que identifiquen las estrategias de tratamiento óptimas para el manejo de la mucormicosis, que posean una eficacia y toxicidad aceptables y que reduzcan significativamente la mortalidad por dicha patología.
- El tratamiento quirúrgico temprano (desbridamiento, entre otros) debe realizarse siempre que sea posible, en combinación al tratamiento farmacológico sistémico, ya que dicha combinación se ha asociado con una reducción de la tasa de mortalidad, respecto al tratamiento farmacológico o quirúrgico por separado.

### ***Mucormicosis en población pediátrica.***

- Similar a los adultos, las condiciones inmuno debilitantes en los niños y especialmente en recién nacidos condiciona la aparición de mucormicosis. Principalmente la prematurez y enfermedades subyacentes como la diabetes, malignidad hematológica y trasplantes de órganos sólidos.
- Su diagnóstico se basa en la sospecha clínica temprana, los estudios histopatológicos, el cultivo y los estudios moleculares.
- El tratamiento al igual que en los adultos incluye control de factores subyacentes, desbridamiento quirúrgico y uso de terapia antifúngica con anfotericina B liposomal como primera elección.

- La mortalidad de la mucormicosis puede ser alta incluso con tratamiento instaurado.

### ***Mucormicosis en embarazadas.***

- La mucormicosis es una enfermedad que puede afectar a las mujeres embarazadas, ya sea con o sin antecedentes de condiciones inmunodebilitantes subyacentes.
- Debe prestarse especial atención a las embarazadas con condiciones debilitantes como diabetes mellitus, medicación inmunosupresora, malignidad hematológica, trasplante de órgano sólido e hígado graso agudo inducido por el embarazo.
- Los informes de los diferentes casos son coincidentes en que la afección ocurre hacia el tercer trimestre del embarazo, presentando lesiones de la piel del área afectada con distintas modalidades como cambios de coloración, aparición de masas. Cuando afecta el área orbitaria, se presenta con dolor y edema palpebral del ojo afectado, acompañado de un deterioro progresivo e inexorable.
- La mucormicosis puede causar muerte a la madre y al producto de la concepción.
- Es importante que, frente a estos casos, se solicite el apoyo multidisciplinario para su abordaje terapéutico, donde se incorpore, entre otras especialidades, a infectología para el tratamiento de cada paciente y a epidemiología para el control de la aparición de nuevos casos.

CONTENIDO	
RESUMEN.....	4
ABREVIATURAS .....	9
ANTECEDENTES.....	10
JUSTIFICACIÓN .....	11
OBJETIVOS .....	12
METODOLOGÍA.....	12
RESULTADOS.....	13
i) Epidemiología.....	13
ii) Factores de riesgo y prevención.....	14
iii) Mortalidad .....	17
iv) Impacto del tratamiento quirúrgico y antimicótico en la supervivencia. ....	19
v) Entidades patológicas de mucormicosis y manifestaciones clínicas: .....	20
vi) Diagnóstico de Mucormicosis.....	25
vii) Tratamiento para mucormicosis en la población adulta.....	30
viii) Mucormicosis en niños.....	41
ix) Mucormicosis en el embarazo.....	46
REFERENCIAS BIBLIOGRÁFICAS. ....	51
ANEXOS.....	59





## ABREVIATURAS

GPC: Guías de Práctica Clínica.

IAAS: Infección Asociada con Atención Sanitaria.

IC: Intervalo de confianza.

ECA: Ensayo Clínico Aleatorizado.

ISSS: Instituto Salvadoreño del Seguro Social.

MP: Mucormicosis Pulmonar.

ROCM: rino orbital cerebral.

OPS: Organización Panamericana de Salud.

OR: Odds Ratio.

SIDA: síndrome de inmunodeficiencia adquirida.

SNC: Sistema Nervioso Central.

TFG: Tasa de Filtrado Glomerular.

UCI: Unidad de Cuidados Intensivos.

## ANTECEDENTES

En junio 11 de 2021, la Organización Panamericana de la Salud (OPS) decretó alerta epidemiológica por mucormicosis, en el marco de la pandemia por covid-19, instando a los Gobiernos a preparar sus servicios de salud para minimizar la morbilidad y mortalidad que puede causar el padecimiento. Fueron 16 casos de mucormicosis asociada con covid-19 en siete países de la región: Honduras, México, Brasil, Chile, Paraguay, Uruguay y Estados Unidos (1). La relación con el COVID-19, deriva de una situación acaecida en el país de la India, donde hubo un reporte de una epidemia por mucormicosis. La OPS registró más de 4,000 casos en ciertas zonas, por ello varias regiones de la India elevaron a la categoría de epidemia la mucormicosis, ordenando que se reportaran los casos sospechosos y confirmados. Las autoridades sanitarias de la India dieron la voz de alerta, cuando se detectó un significativo aumento de casos entre pacientes de coronavirus con patologías muy específicas como diabetes (2).

En México, en julio de 2021 se habían identificado nuevos casos sospechosos de mucormicosis -al 01 de julio de 2021, seis diagnósticos- (3). En Brasil, al 02 de junio de 2021 se confirmó el primer caso de mucormicosis, en un paciente de 40 años, que se contagió de la covid-19, con cuadro moderado de covid-19, que según la clínica no presentaba ninguna comorbilidad asociada a esta mucormicosis, como leucemia, diabetes o el virus de la inmunodeficiencia humana (4). En Uruguay, a finales de mayo, se registró el primer caso de mucormicosis, fue un hombre menor de 50 años y diabético que días atrás se había recuperado de la covid-19 (5). En Guatemala, el 01 de julio de 2021, se anunció un deceso por esta causa (1). En Honduras, a inicios de junio de 2021 se confirmó el primer caso de mucormicosis en un hombre, de 58 años, recuperado de COVID-19. Asimismo, el 12 de junio, falleció un paciente con sospecha de mucormicosis; se trataba de una mujer de 30 años (6). Según información del Ministerio de Salud de El Salvador, a la fecha de esta investigación no se había detectado ningún caso de mucormicosis asociado al covid-19 (1). Según la OPS, en medio de la pandemia, uno de los principales factores de riesgo de mucormicosis que presentan los pacientes, es la diabetes u otras inmunodeficiencias, en especial cuando existe alta incidencia de personas diabéticas; medicamentos inmunosupresores utilizados para tratar el covid-19 y que pueden agravar la diabetes (principalmente esteroides); y zonas con presencia marcada de estos hongos.

Para la OPS, no se trata de una pandemia paralela al COVID-19 o de un agente infeccioso que está asociado al covid-19, sino que está asociado a comorbilidades subyacentes en el paciente. Por lo cual, es importante que los países adopten las recomendaciones brindadas por la OPS sobre la alerta epidemiológica de mucormicosis en medio de la pandemia por covid-19, y que es necesario que los países se preparen al eventual arribo de esta y estar preparados con sus servicios de salud para minimizar la morbilidad y mortalidad que ésta puede ocasionar (1).

## JUSTIFICACIÓN

La crisis de la covid-19 ha traído inmersa una serie de problemáticas a la salud pública de los diferentes países alrededor del mundo. El uso prolongado de medicamentos, por ejemplo, esteroides ha supuesto un estado de inmunosupresión en los pacientes tratados, y con ello el apareamiento de enfermedades oportunistas, como la mucormicosis, siendo una infección grave causada por un grupo de mohos llamados mucormicetos, con amplia distribución en el medio ambiente.

Para el tratamiento mismo de esta enfermedad, ha supuesto la inmunosupresión de las defensas del cuerpo en los pacientes tratados. Esto ha significado dejar en una situación de vulnerabilidad las defensas inmunológicas de las personas y con ello, el apareamiento de enfermedades que se aprovechan de esta situación. Una de estas enfermedades es la mucormicosis, siendo una infección grave causada por mucormicetos, que viven en todo el medio ambiente.

Debido a los pocos casos que se presentan, se torna en una patología de difícil identificación, diagnóstico y tratamiento. Consecuentemente, si el tratamiento no se brinda de manera oportuna, los resultados son catastróficos para los pacientes que se enfrentan a ella.

Por otro lado, la complejidad de esta enfermedad y su desconocimiento, retarda su sospecha por lo que se entorpece su diagnóstico y tratamiento oportuno.

Debido a lo anterior, se desarrolla esta guía, para que brinde al personal de salud del ISSS, herramientas clínicas y epidemiológicas que le permitan sospechar e identificar casos nuevos de mucormicosis dentro de la población en riesgo y bajo su responsabilidad para brindar un abordaje oportuno de niños, adultos y mujeres en estado de embarazo.

Lo anterior nos lleva a enunciar las siguientes preguntas: ¿cuáles son los factores de riesgo para presentar mucormicosis?, ¿cuáles son los criterios diagnósticos para identificar esta enfermedad? y, ¿cuál es el mejor tratamiento de la misma?

## OBJETIVOS

### General

Brindar al personal de salud del ISSS, herramientas clínicas y epidemiológicas que le permitan sospechar e identificar casos nuevos de mucormicosis dentro de la población en riesgo y bajo su responsabilidad para el abordaje oportuno de niños, adultos y mujeres en estado de embarazo.

### Específicos

1. Determinar cuáles son los factores de riesgo para una sospecha temprana.
2. Establecer los criterios clínicos y epidemiológicos para su diagnóstico rápido y oportuno.
3. Brindar el esquema de tratamiento adecuado, sugerido por la evidencia disponible.

## METODOLOGÍA

Se realizó la búsqueda de información en diferentes herramientas como PUBMED, HINARI, CHOCRANE CENTRAL, EMBASE, GOOGLE SCOLAR, para respaldar con evidencia científica la información contenida en esta guía, incluyendo metaanálisis, revisiones sistemáticas, ensayos clínicos aleatorizados y reporte de casos.

Una vez seleccionados los estudios a incluir, se procedió a la sistematización de toda la información, dividiendo aspectos de epidemiología, diagnóstico y tratamiento de la enfermedad.

Se procedió a la revisión bibliográfica de la información y a la sistematización de la misma, subdividiendo los resultados en tres poblaciones de interés:

- (1) la primera que corresponde a la población adulta,
- (2) la segunda que corresponde a la población pediátrica, y
- (3) una tercera población referida a mujeres embarazadas.

Para revisar la estrategia de búsqueda diríjase a anexos.

## RESULTADOS

### i) Epidemiología.

Los mucormicetos son hongos saprofitos de naturaleza ubicua que se han convertido en patógenos importantes entre los seres humanos inmunodeprimidos. Originalmente clasificados como cigomicetos, han sido reclasificados como miembros del orden Mucorales e incluyen los géneros patógenos *Rhizopus*, *Mucor*, *Lichtheimia* (antes *Absidia*), *Saksenaea*, *Rhizomucor*, *Apophysomyces* y *Cunninghamella*, [(7),(8),(9)], los cuales constituyen los géneros más frecuentemente implicados en enfermedades humanas (7).

La especie *Cunninghamella* es más virulenta en modelos experimentales y puede estar asociada con una mayor tasa de mortalidad en los pacientes (10).

Distinto a las especies patógenas de Mucorales que causan una infección marcada por infiltración de vasos sanguíneos de forma aguda, principalmente en individuos inmunodeprimidos, las de Entomophthorales producen infección crónica y subcutánea, principalmente en individuos cuyo sistema inmunológico es competente (11).

En niños, las infecciones son más comunes en aquellos con una neoplasia hematológica y en los que se han sometido a un trasplante de células madre hematopoyéticas (TCMH), otros niños en riesgo incluyen bebés prematuros y aquellos con diabetes mellitus autoinmune [(12),(13),(14)].

La mucormicosis es rara, el número exacto de casos es difícil de determinar porque no existe vigilancia nacional en El Salvador. En Estados Unidos, las estimaciones de incidencia de mucormicosis se obtuvieron de la vigilancia de laboratorio procedente del área de la Bahía de San Francisco durante 1992-1993 y sugirieron una tasa anual de 1.7 casos por 1 millón de habitantes.

En la revisión exhaustiva de la literatura de Roden *et al.* , un aumento en la proporción de pacientes inmunodeprimidos se hizo evidente en los años ochenta y noventa (13).

Los pacientes con neoplasias hematológicas o tratados con trasplante de células madres hematopoyéticas representaron el 22% de los casos (17% y 5%, respectivamente). Asimismo, en 157 casos pediátricos, Zaoutis *et al.* se comunicaron 28 casos de mucormicosis en neoplasias hematológicas y 9 en trasplante de células madres hematopoyéticas (14% y 4%) (14).

Otros estudios sobre la vigilancia prospectiva en 16,808 receptores de trasplantes realizada en 23 instituciones durante 2001-2006 mostraron que la mucormicosis fue el tercer tipo más común de infección fúngica invasiva en receptores de trasplantes de células madre y

representó el 8% de todas las infecciones fúngicas invasivas (se produjeron 77 casos de mucormicosis entre 983 receptores de trasplantes de células que desarrollaron alguna infección por hongos). Entre los receptores de trasplantes de órganos sólidos, la mucormicosis representó el 2% de todas las infecciones fúngicas invasivas (se produjeron 28 casos de mucormicosis entre 1,208 receptores de trasplantes de órganos sólidos que desarrollaron alguna infección fúngica) (15).

La mayoría de los casos de mucormicosis son esporádicos y aunque es muy inusual, ya se han producido brotes de mucormicosis. En entornos de atención médica, puede ser difícil determinar si la infección está relacionada con la atención sanitaria o si las infecciones fueron adquiridas en otro lugar. Algunos ejemplos de fuentes implicadas en brotes de mucormicosis asociados con la atención sanitaria incluyen vendajes adhesivos, depresores de lengua de madera, ropa de cama de hospital, salas de presión negativa fugas de agua, filtración de aire deficiente, dispositivos médicos no estériles y construcción de edificios [(16), (13),(17),(18),(19),(20),(21),(22)]. Hay informes de brotes de inicio en la comunidad que se han asociado con traumas sufridos durante desastres naturales (23).

**Modo de transmisión.** Por inhalación o ingestión de esporas de los hongos por parte de individuos susceptibles. A veces se han observado inoculación directa por abuso de drogas por vía intravenosa y en los puntos de penetración de catéteres en las venas y en quemaduras cutáneas u otros traumatismos.

**Control del paciente, de los contactos y del ambiente inmediato.** Dada la amplia distribución del agente en el medioambiente no se recomienda el aislamiento ni cuarentena, pero si se recomienda la desinfección concurrente, aseo ordinario y limpieza terminal (24).

Debe investigarse a los contactos con la finalidad de determinar la presencia de más casos, especialmente en el contexto del COVID 19.

## ii) Factores de riesgo y prevención.

Una revisión sistemática que incluyó 600 artículos para una muestra de 851 pacientes, mostró que de los factores predisponentes en ellos identificados, el uso de corticosteroides en el momento de presentación, fue el más común (33%), seguido de neutropenia (20%) y traumatismo mayor / menor (20%).

Por otra parte, el tratamiento del cáncer mediante el uso de quimioterapia o inhibidores de la calcineurina fue documentado en 18% y 16%, respectivamente. Esta revisión sistemática encontró también que, de las 85 infecciones graves relacionadas con traumatismos, 28 (33%) fueron causadas por accidentes automovilísticos, mientras que 26 (30%) se observaron después de importantes procedimientos ortopédicos, gastrointestinales,

ginecológicos o cardiovasculares; sólo cuatro casos (5%) se observaron en sobrevivientes de tornados o tsunamis. También se informaron con frecuencia traumatismos penetrantes iatrogénicos menores, relacionados con inyecciones intravenosas, intramusculares, de insulina o inserciones de catéteres (42%) (Ver Anexo 2). (25) Descrito como factor de riesgo de mucormicosis, el uso de corticosteroides, sin inmunosupresión, no pareció ser un factor de riesgo independiente de mucormicosis [(13),(26),(27)].

Aunque se observó en el 33% de los casos, la dosis y la duración de la terapia con corticosteroides no se informó de manera consistente en los casos incluidos. También es importante señalar que este estudio no fue diseñado para evaluar los factores de riesgo independientes de la mucormicosis *per se*. No obstante, aunque todavía no se ha establecido claramente una relación causal entre la terapia con corticosteroides y la mucormicosis, puede surgir un mayor riesgo de mucormicosis por el uso crónico de corticosteroides potencialmente mediado por disfunción de macrófagos / neutrófilos o hiperglucemia (25).

**Tabla 1.** Tasa de letalidad por sitio anatómico de la infección por mucormicosis (25).

Manifestaciones	No de pacientes	No de casos probados	Mortalidad general
	n (%)	n (%)	n (%)
Mucormicosis rino-orbita-cerebral	288 (34%)	254 (88%)	120 (42%)
Seno localizado	158 (55%)	136 (86%)	53 (34%)
Orbital localizado	6 (2%)	6 (100%)	2 (33%)
Cerebral localizado	16 (6%)	16 (100%)	11 (69%)
Sino-orbital	82 (28%)	75 (91%)	35 (43%)
Sino-cerebral	20 (7%)	16 (80%)	15 (75%)
Rino-orbital-cerebral generalizado	6 (2%)	5 (83%)	4 (67%)
Mucormicosis pulmonar	172 (20%)	132 (77%)	87 (51%)
Localizada	168 (98%)	128 (76%)	84 (50%)
Extensión profunda	4 (2%)	4 (100%)	3 (75%)
Mucormicosis cutánea	187 (22%)	172 (92%)	58 (31%)
Localizada	150 (80%)	137 (91%)	46 (31%)
Extensión profunda	37 (20%)	35 (95%)	12 (32%)
Mucormicosis diseminada	110 (13%)	101 (92%)	75 (68%)
Mucormicosis gastrointestinal	72 (8%)	71 (99%)	39 (54%)
Otros	22 (3%)	20 (91%)	10 (46%)

El análisis multivariado demostró que, para la mucormicosis, el área y extensión de la afección se comporta de forma diferenciada según el factor de riesgo subyacente, de manera que en la mucormicosis orbito cerebral (ROCM) el factor de riesgo más importante

fue la presencia de diabetes mellitus [Odds ratio OR 2.49, intervalo de confianza IC 95% (1.77–3.54); p <0.001].

Por otra parte, en comparación con ROCM, respecto a los sitios anatómicos afectados, se observó un OR como sigue: en la mucormicosis pulmonar, el factor de riesgo más importante fue el trasplante de órgano sólido [OR 3.19, IC95% (1.50–6.82); p = 0.003], para la mucocutánea, el factor de riesgo más importante fue el traumatismo mayor y menor [OR 25.64, IC95%(10.72–61.30); p <0.001 y OR 12.12, IC95% (6.25–23.51), p <0.001, respectivamente]; para la diseminada fue el trauma mayor [OR 8.55, IC 95% (2.84–25.73); p <0.001], trasplante de órgano sólido [OR 4.20, IC 95% (1.68–10.46); p = 0.002] y malignidad hematológica [OR 3.86, IC 95% (1.78–8.37); p = 0.001], mientras que para la gastrointestinal fueron el trasplante de órgano sólido [OR 4.47, IC 95% (1.69–11.80); p = 0.003] y trauma mayor [OR 2.74, IC 95% (0.83–9.04); p = 0.098]. Esto se describe más ampliamente en la Tabla 2.

**Tabla 2.** Análisis de regresión logística multivariante de asociaciones entre condiciones subyacentes / factores predisponentes y manifestaciones de la enfermedad (25).

Condiciones subyacentes	Odds ratio (95% IC); Valor P				
	Mucormicosis y área anatómica afectada				
	Rino-orbital- cerebral	Pulmonar <sup>a</sup>	Cutánea	Diseminada	Gastrointestinales
Diabetes mellitus	2.49 (1.77–3.54); <0.001	0.85 (0.53–1.36); 0.486	0.29 (0.17–0.48); <0.001	0.39 (0.22–0.71); 0.002	0.17 (0.09–0.34); <0.001
Trasplante de órgano sólido	0.37 (0.20–0.69); 0.002	3.19 (1.50–6.82); 0.003	1.16 (0.48–2.78); 0.737	4.20 (1.68–10.46); 0.002	4.47 (1.69–11.80); 0.003
Malignidad hematológica	0.76 (0.44–1.26); 0.270	1.68 (0.86–3.29); 0.130	0.84 (0.39–1.79); 0.646	3.86 (1.78–8.37); 0.001	0.77 (0.31–1.91); 0.569
Trasplante de células madre hematopoyéticas	0.73 (0.39–1.37); 0.326	1.79 (0.86–3.72); 0.120	0.48 (0.15–1.57); 0.225	1.18 (0.54–2.59); 0.681	1.33 (0.44–4.02); 0.608
Uso de corticosteroides	0.86 (0.57–1.29); 0.472	1.19 (0.72–1.97); 0.507	1.54 (0.85–2.80); 0.155	1.37 (0.76–2.47); 0.290	0.77 (0.36–1.64); 0.496
Neutropenia	0.70 (0.41–1.18); 0.178	1.92 (1.02–3.62); 0.042	0.75 (0.32–1.76); 0.507	1.74 (0.88–3.41); 0.110	1.28 (0.52–3.09); 0.594
Trauma mayor	0.12 (0.05–0.28); <0.001	0.36 (0.04–3.04); 0.351	25.64 (10.72– 61.30); <0.001	8.55 (2.84–25.73); <0.001	2.74 (0.83–9.04); 0.098
Trauma menor	0.31 (0.17–0.57); <0.001	0.26 (0.06–1.17); 0.080	12.12 (6.25– 23.51); <0.001	1.79 (0.67–4.77); 0.247	0.55 (0.12–2.52); 0.439

Otras condiciones subyacentes se excluyeron del modelo debido al pequeño número de observaciones.

a. En comparación con la mucormicosis rino orbitario cerebral

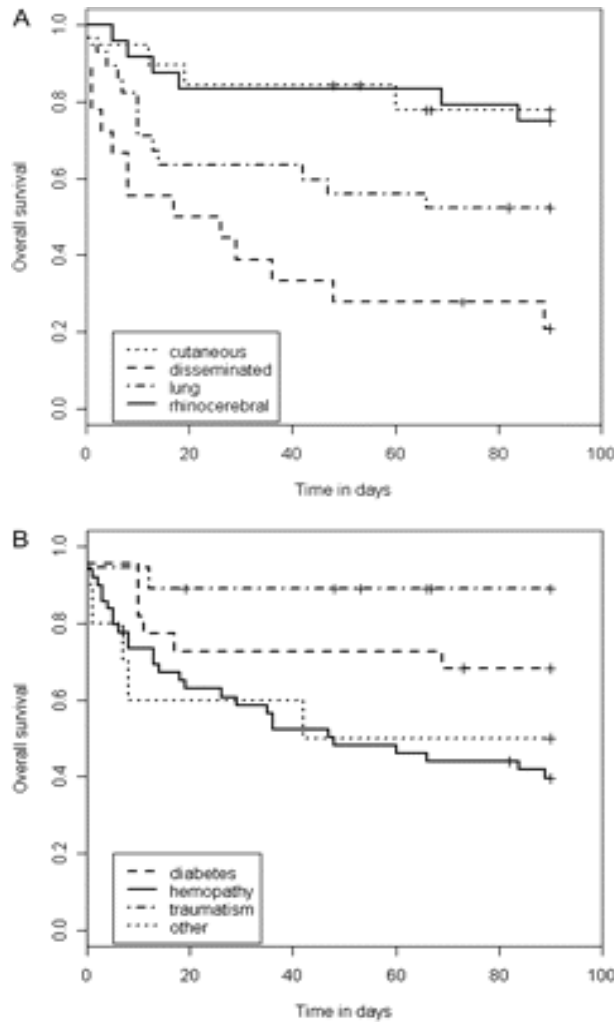


Como principal medida preventiva se recomienda el control de las patologías subyacentes, principalmente de la Diabetes Mellitus, para evitar la cetoacidosis.

### iii) Mortalidad

En un estudio se incluyó a 101 pacientes, a quienes se prescribió un tratamiento antifúngico de primera línea para la mucormicosis a 87 pacientes. No se registró ningún tratamiento en 14 pacientes (14%) debido al diagnóstico post mortem ( $n = 1$ ), infección ocular localizada o diagnóstico pre mortem inmediato. Se utilizó terapia antifúngica local para la infección ocular localizada. En 99 de 101 pacientes, la mediana del tiempo de seguimiento fue de 36 meses (0-67). En general, se observaron 62 muertes (incluido el 14% post mortem) y la tasa de supervivencia global fue del 30% (IC95%, 21% -43%). En el día 90, se perdieron 8 pacientes durante el seguimiento y se registraron 43 muertes, lo que llevó a una tasa de supervivencia del 56% (IC95%, 46% -66%).

La tasa de mortalidad al día 90 difirió significativamente según la localización ( $p < 0,001$ ) (Figura 1A ); en infecciones cutáneas, rinocerebrales, pulmonares y diseminadas fue del 22%, 25%, 48% y 79%, respectivamente. La mortalidad fue mayor para las formas diseminadas en comparación con la rinocerebral (índice de riesgo [HR], 5,38 [2,0-14,1];  $P < 0,001$ ), pulmonar (HR, 2,2 [1,0-4,7];  $P = 0,04$ ) o localización cutánea (HR, 5,73 [1,9-17,5];  $P = 0,002$ ). Entre los pacientes con localizaciones rinocerebrales, la mortalidad a los 90 días fue del 56% en los casos de afectación cerebral y del 20% para las formas sino orbitarias, y no se observó muerte por sinusitis aislada.



**Figura 1.**

A, supervivencia a los noventa días según la localización de la mucormicosis (gráficos de Kaplan-Meier). B, Supervivencia de la mucormicosis a los noventa días según la principal enfermedad de base (gráficos de Kaplan-Meier).

La mortalidad también difirió significativamente en función de la enfermedad subyacente ( $P=0,008$ ) (Figura 1B). La tasa de mortalidad fue del 60%, 32% y 11% en pacientes con neoplasias hematológicas, diabetes mellitus y después de un traumatismo, respectivamente. Fue mayor para los pacientes con neoplasias hematológicas en comparación con la diabetes mellitus (HR, 2,3 [1,0-5,2];  $P = 0,0495$ ) o con traumatismo (HR, 6,9 [1,6-28,6];  $P = 0,008$ ). Los pacientes con 2 enfermedades subyacentes / afecciones médicas asociadas subyacentes o más, tuvieron una mortalidad más alta que aquellos con 1 o ningún factor de riesgo (IC 5,9 [1,8-19,0];  $P = 0,004$ ) (Figura 2).

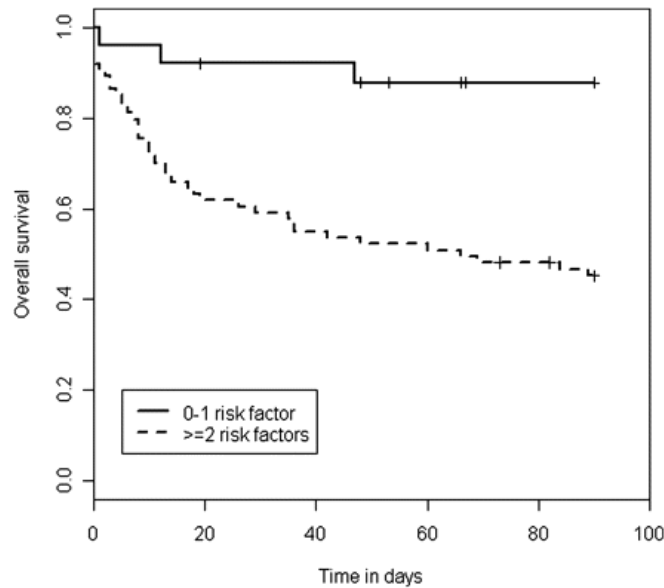


Figura 2. Impacto del número de enfermedades subyacentes / afecciones médicas asociadas en la supervivencia de 90 días (gráficos de Kaplan-Meier).

#### iv) Impacto del tratamiento quirúrgico y antimicótico en la supervivencia.

La cirugía se realizó en el 59% de los casos. Siempre que se realizó (antes o después del diagnóstico), se asoció con una mayor supervivencia (IC, 3,26 [1,73–6,13];  $p < 0,001$ ). Al considerar sólo a los pacientes que no se sometieron a cirugía antes del diagnóstico y teniendo en cuenta la cirugía como una covariable dependiente del tiempo en el modelo, la cirugía no tuvo efecto pronóstico (HR, 0,8 [0,4-1,6];  $p = 0,6$ ).

La supervivencia no se asoció con el tipo de tratamiento antimicótico de primera línea ( $p=0,25$ ). Los 15 pacientes eran en su mayoría pacientes con neoplasias hematológicas, además tratados con terapia combinada (11 pacientes, incluidos 7 con enfermedad diseminada). De 12 pacientes tratados con posaconazol como terapia de primera línea, 6 tenían diabetes mellitus y 7 tenían localización rinocerebral. Por último, los pacientes con mucormicosis confirmada o probable tuvieron una tasa de supervivencia similar (razón de posibilidades, 1,6;  $p=0,14$ ). El análisis multivariado que incluyó sólo las principales enfermedades subyacentes y la localización de la mucormicosis mostró que la diseminación era el único factor independiente asociado con la supervivencia a 90 días (27).

## v) Entidades patológicas de mucormicosis y manifestaciones clínicas:

### 1. Mucormicosis Rino-orbito-cerebral (ROCM):

Ésta es la manifestación clínica más común de mucormicosis. La infección comienza con la inhalación de esporas que permite que el hongo se propague a los senos paranasales. La infección puede extenderse rápidamente a los tejidos adyacentes: al paladar, los senos esfenoides, las órbitas y los senos cavernosos y, finalmente, al cerebro. La necrosis de estos tejidos, revelada por la presencia de una escara negra, es un signo preocupante de extensión local de la enfermedad. Puede haber fiebre alta, síntomas nasales u oculares o dolores de cabeza, especialmente si se encuentra aparición de una escara negra en la cavidad nasal, se debe sospechar que los pacientes tienen esta enfermedad. Cuando hay invasión cerebral, el paciente presenta dolores de cabeza, vómitos, parálisis o convulsiones, incluso trastornos de la conciencia (28).

En un metanálisis que incluyó 175 casos de ROCM publicado entre 1994 y 2005, la diabetes mellitus fue la afección subyacente predominante (64% de los casos), seguida de la neoplasia maligna hematológica (15%) y las enfermedades renales (13%). En dos estudios diferentes, *Rhizopus* se asoció predominantemente con formas rino-orbito-cerebrales (29). Los principales síntomas de presentación fueron dolor facial unilateral (86%), parálisis de pares craneales (68%), edema periorbitario (59%), fiebre (50%) y diplopía (41%) en un estudio de 22 pacientes con ROCM (30). Una escara negra a menudo se considera un hallazgo característico de ROCM, probablemente sea un signo tardío (28). La tasa de mortalidad por ROCM varía según la extensión de la infección y la puntualidad del tratamiento (28).

### 2. Mucormicosis Pulmonar:

La bacteria patógena ingresa a los pulmones a través del tracto respiratorio y luego causa bronquitis y / o neumonía (28). La mucormicosis pulmonar (MP) se asocia particularmente con neoplasias hematológicas. Según tres estudios recientes realizados en Europa, América del Norte y Francia, las neoplasias hematológicas son las enfermedades subyacentes más prevalentes en pacientes con MP (51%, 70% y 79% de los pacientes, respectivamente) y, por el contrario, los pulmones son la principal localización de la mucormicosis en pacientes con neoplasias hematológicas (34%, 43% y 44% de los pacientes, respectivamente) (27). La MP es también la forma dominante de mucormicosis observada en los receptores de trasplantes de órganos sólidos (1). Entre los pacientes con neoplasias hematológicas, se han identificado factores de riesgo clave de mucormicosis; esos factores de riesgo incluyeron neutropenia (80%) seguida de corticosteroides (26%), trasplante de células madre hematopoyéticas (24%), diabetes (18%) y enfermedad de injerto contra huésped (10%) (31).

Los síntomas de la MP son inespecíficos e incluyen fiebre, tos, disnea y dolor torácico. Las lesiones suelen afectar al parénquima, pero pueden extenderse hacia la pared torácica, la arteria pulmonar, la aorta, el mediastino o el pericardio. La hemoptisis puede deberse a la invasión de las arterias pulmonares. En una revisión de la MP localizada, realizada por Lee et al. encontraron que el 97% de los casos tenían enfermedades endobronquiales visibles como estenosis, eritema de mucosa, obstrucción de las vías respiratorias, secreciones mucoides, masa polipoide y tejido de granulación (31).

Los síntomas compatibles con MP en pacientes con factores de riesgo deben conducir a la pronta realización de una tomografía computarizada (TC) de alta resolución. Los hallazgos de la TC no son específicos, pero pueden sugerir una infección por hongos con nódulos (con o sin signo de halo o signo de halo invertido), masa, cavitación, micronódulos y derrame pleural. En particular, el diagnóstico diferencial entre la mucormicosis y la aspergilosis pulmonar invasiva puede ser un desafío, ya que comparten presentaciones clínicas y radiológicas similares, así como factores de riesgo del huésped (28). Un patrón temprano que parece indicar la presencia de mucormicosis es el signo del halo inverso, una opacidad focal en vidrio esmerilado asociada con una consolidación en forma de anillo o de media luna.

En un estudio que comparó las TC de 24 pacientes con MP y de 96 pacientes con aspergilosis pulmonar invasiva, se encontró que era más común en pacientes con MP (54%) que en aquellos con aspergilosis (6%,  $p < 0,001$ ), mientras que algunas características invasivas de las vías respiratorias, como grupos de nódulos centrolobulillares, consolidaciones peribronquiales y engrosamiento de la pared bronquial, fueron más comunes en pacientes con aspergilosis (32). Además, se identificó Signo del Halo Inverso en el 78% de los casos en pacientes neutropénicos, mientras que fue menos frecuente en pacientes no neutropénicos (31%). El patrón de vidrio esmerilado se presentó en el 87% de los casos con signo del halo inverso. Para diferenciar MP y aspergilosis, también podría ser útil buscar síntomas rino-orbita-cerebrales y realizar sistemáticamente una gammagrafía de los senos nasales, ya que la afectación de los senos nasales es más frecuente en la mucormicosis que en la aspergilosis (28). La mortalidad de la MP es mayor que en otras formas localizadas de mucormicosis (48% en el día 90) (27).

### **3. Mucormicosis Cutánea:**

La mucormicosis cutánea es el resultado de la inoculación directa de esporas de hongos en la piel dañada, lo que puede provocar una enfermedad diseminada. Lo contrario (diseminación de los órganos internos a la piel) es muy raro. Las características clínicas incluyen eritema, vesículas y pústulas, ulceración y celulitis necrótica. El pronóstico es favorable si no se produce la diseminación. El estándar de referencia para el diagnóstico es

la biopsia y el crecimiento del cultivo. Sin embargo, debido a que el crecimiento del cultivo es positivo solo en el 15-25% de los casos, los autores coinciden en que se puede obtener la confirmación cuando se observan hifas anchas no septadas en muestras histológicas obtenidas de la región necrótica y donde hay angio-invasión (28).

En una revisión de 929 casos notificados de mucormicosis, la afectación cutánea fue el tercer sitio de infección por mucormicosis en términos de frecuencia, involucrando al 19% de los pacientes (13). La mayoría de los casos se localizaron en la piel, pero se produjo una extensión profunda al hueso o al músculo en el 24% de los casos y se desarrolló una diseminación hematógena de la piel a otros órganos no contiguos en el 20% de los casos (28). La diseminación hematógena de otros órganos a la piel se observó sólo en el 3% de los casos. En la mayoría de estos pacientes se informó un historial de ruptura de la barrera cutánea como traumatismo (40%), cirugía (15%), uso de apósitos (15%) o quemaduras (6%) (33).

En un estudio dio como resultado que la mucormicosis postraumática representó la tercera causa de mucormicosis (18%) y la segunda causa (17%) en el estudio europeo realizado al mismo tiempo. Afectó principalmente a pacientes inmunocompetentes (el 75% de los pacientes no tenían una enfermedad subyacente). Los accidentes de tráfico (37%), los accidentes domésticos (15%) y los desastres naturales (13%) fueron las principales formas de trauma (27).

Las manifestaciones clínicas de la mucormicosis cutánea son diversas: la presentación típica de la mucormicosis cutánea es el endurecimiento de la piel con eritema circundante, que progresa rápidamente a necrosis (28). Sin embargo, una mácula eritematosa inespecífica también puede ser la manifestación cutánea de una enfermedad diseminada en un paciente inmunodeprimido (28). Los principales síntomas fueron necrosis (76%), enrojecimiento (48%), hinchazón (43%), secreción purulenta (23%) y apariencia enmohecida (22%) (34). Las especies de *Apophysomyces elegans*, *Lichthemia* y *Mucor* fueron los principales aislamientos de Mucorales. Los mucorales se asociaron a menudo con una infección bacteriana (41% de los casos), lo que puede retrasar el diagnóstico de mucormicosis. Las biopsias de piel o heridas deben realizarse sistemáticamente, ya que el diagnóstico se puede abordar fácilmente mediante examen directo y cultivo. El resultado es mejor que en otras formas de mucormicosis (13 a 23% de la mortalidad en el día 90) (34).

#### **4. Mucormicosis Gastrointestinal:**

La enfermedad gastrointestinal primaria es la forma menos frecuente de mucormicosis. Puede adquirirse por ingestión de alimentos contaminados, como leche fermentada y productos de pan seco, pero también puede asociarse a dispositivos contaminados con la

asistencia sanitaria. El estómago se ha descrito como el sitio más común de infección, seguido del colon, el intestino delgado y el esófago (35).

El paciente a menudo presentaba manifestaciones clínicas de enfermedad gastrointestinal, y los casos graves presentaban úlcera, calambres intestinales, incluso obstrucción intestinal y perforación asociada a peritonitis aguda, causada por trombosis de la vena mesentérica (28).

En una serie retrospectiva de 31 casos, la forma más común fue la enfermedad intestinal (52%) y luego la gástrica (42%). Las dos principales afecciones subyacentes fueron trasplante de órganos sólidos (52%) y neoplasia maligna hematológica (35%). La mucormicosis gastrointestinal también se describe en recién nacidos prematuros. El dolor abdominal fue el síntoma de presentación más frecuente (68%) seguido de hemorragia gastrointestinal (48%) y cambios en los hábitos intestinales (10%). La fiebre estuvo presente solo en el 19%. Una mayor proporción de pacientes con mucormicosis gástrica fueron receptores de trasplante de órgano sólido (SOT) (11/13), mientras que aquellos con mucormicosis intestinal tenían más probabilidades de tener una neoplasia maligna hematológica (12/16) ( $p = 0,002$ ). El diagnóstico puede sospecharse por hallazgos endoscópicos que muestren una masa fúngica o lesiones necróticas que recubren un área ulcerada y que pueden conducir a perforación y peritonitis. Como los síntomas de la mucormicosis gastrointestinal son inespecíficos, el diagnóstico a menudo se retrasa o se pasa por alto y la mortalidad sigue siendo alta, del 57% (36).

## **5. Mucormicosis Diseminada:**

La infección diseminada se define como una infección que afecta al menos a dos sitios no contiguos. En un estudio prospectivo realizado en 13 países europeos entre 2005 y 2007, el 15% de los pacientes presentaban enfermedad diseminada (26). Los sitios de infección más comunes fueron los pulmones, los senos nasales, los tejidos blandos, el sistema nervioso central, el hígado y los riñones. Los pacientes con sobrecarga de hierro (especialmente los que reciben deferoxamina), inmunosupresión profunda (como los receptores de trasplante de células madre hematopoyéticas con enfermedad de injerto contra huésped tratados con corticosteroides o neutropenia prolongada) son los principales grupos de riesgo de mucormicosis diseminada. Para el diagnóstico de mucormicosis diseminada, es necesario realizar una estratificación sistemática de la infección con resonancia magnética cerebral y tomografía computarizada sinusoidal, toracoabdominal. En comparación con otras presentaciones clínicas, los pacientes con enfermedad diseminada tuvieron una mortalidad más alta (58-79%) [(27),(32)].

## **6. Presentaciones poco comunes:**

Otras formas menos comunes de mucormicosis incluyen endocarditis, infecciones de huesos y articulaciones, peritonitis y pielonefritis. En particular, la mucormicosis es una causa poco común de endocarditis en usuarios de drogas intravenosas. La mucormicosis osteoarticular se produce principalmente después de la inoculación directa, especialmente después de un traumatismo o una intervención quirúrgica (37). Se ha descrito peritonitis en pacientes sometidos a diálisis peritoneal ambulatoria continua y mucormicosis renal aislada en usuarios de drogas intravenosas, así como en receptores de trasplante renal (12).

Otra manifestación rara de la mucormicosis es la mucormicosis cerebral aislada, mientras que la mucormicosis típica del sistema nervioso central se produce después de la diseminación desde la ubicación del seno paranasal o en enfermedades diseminadas. En una revisión de 68 casos notificados en la literatura, la mayoría de los pacientes con mucormicosis cerebral aislada tenían antecedentes de abuso de drogas intravenosas (82%) (38). Las lesiones se localizaron en su mayoría en los ganglios basales (71,2%). La tasa de mortalidad fue del 65% (28).

## **7. Mucormicosis asociada a COVID-19:**

El COVID-19 es una enfermedad multisistémica que causa inmunosupresión grave, por lo que existe una mayor incidencia de infecciones oportunistas principalmente mucormicosis en personas positivas por covid-19. Los pacientes con COVID-19 pueden presentar citocinas inflamatorias marcadamente aumentadas (como interleucinas 2, 6, 10 y factor de necrosis tumoral alfa), inmunidad mediada por células deteriorada (tanto células T CD4 + como células T CD8 +). Además, estos pacientes reciben altas dosis de esteroides y antibióticos de amplio espectro. Por tanto, en estos pacientes se observa una mayor susceptibilidad a las co-infecciones fúngicas. En pacientes con inflamación grave de COVID-19 (39), las dosis altas de esteroides y la inmunosupresión asociada debido a la disminución de las células T CD4- y CD8- los predisponen a infecciones fúngicas tales como la mucormicosis (39).

Además, el COVID - 19 induce endotelialitis y trombosis microvascular en los lechos vasculares pulmonar y extrapulmonar, lo que puede agravar el impacto angioinvasivo de la mucormicosis que típicamente resulta en el infarto de los tejidos infectados. Además, COVID - 19 puede causar una desregulación inmunitaria (p. ej. al inducir linfopenia). Por lo tanto, combinado con la inmunosupresión inducida por esteroides, puede predisponer a una infección oportunista como la mucormicosis (40).

Los pacientes con diabetes (factor de riesgo para mucormicosis) y niveles elevados de glucosa también pueden suprimir la respuesta antiviral. En el contexto de COVID-19, la progresión de la enfermedad grave se describe por un retraso en la respuesta de IFN-y con



un estado hiper-inflamatorio prolongado y un menor número de células CD4 y CD8. El cambio del tono vascular hacia una mayor vasoconstricción puede conducir a una posterior isquemia orgánica, edema tisular y un estado pro coagulante. La inflamación endotelial y la vasoconstricción asociadas con la disfunción endotelial ponen a las personas con diabetes en mayor riesgo de endotelitis en varios órganos (41). Un análisis retrospectivo que evaluó las infecciones fúngicas asociadas a covid-19, menciona que las infecciones fúngicas podrían pasarse por alto y diagnosticarse erróneamente, especialmente en los casos graves por covid-19 (41).

Un artículo que evaluó si el covid-19, genera un medio de propagación de mucormicosis, se describe que el daño de endotelio vascular durante la ventilación mecánica en pacientes con covid-19 severo, el cateterismo venoso central y las cirugías, pueden conducir a daño de la lámina elástica de los vasos sanguíneos que favorecen la propagación de hongos como los mucorales. También la linfopenia resultante en los pacientes con COVID 19 positivos y la acidosis láctica podría ser el resultado de un daño directo a las células alveolares de tipo II que causa una capacidad de intercambio de oxígeno reducida, lo que lleva a una hipoperfusión, que finalmente conduce a glucólisis anaeróbica y niveles elevados de ácido láctico que conlleva a la reducción del pH (acidosis láctica). También los esteroides sistémicos que se administran en COVID-19, conducen a una inmunosupresión lo cual provoca mayor riesgo de desarrollar infecciones oportunistas. La hiperglicemia en pacientes con diabetes no controlada es otro factor de riesgo conocido para el desarrollo de los Mucorales (42).

#### **vi) Diagnóstico de Mucormicosis.**

La mucormicosis es una enfermedad rara de difícil diagnóstico con alta morbilidad y mortalidad. El diagnóstico a menudo se retrasa y la enfermedad tiende a progresar rápidamente (43). La capacidad de diagnóstico de la mucormicosis depende de la disponibilidad de técnicas de imagen, personal capacitado y de las investigaciones micológicas e histológicas. Ante la sospecha de mucormicosis se sugiere toma de muestras para su identificación histológica, toma de cultivos y obtener imágenes adecuadas para documentar la enfermedad (25).

##### **1. Sospecha de infección de mucormicosis según factores de riesgo:**

En pacientes con las siguientes condiciones, signos y síntomas, sospechar infección por mucormicosis:

- **Pacientes Neutropénicos, trasplante de células madre hematopoyéticas (HSCT) o y trasplante de órganos sólidos (SOT):** fiebre persistente o síntomas respiratorios.
- **Diabéticos:** dolor facial, sinusitis, proptosis, amaurosis.
- **Historia de traumatismos:** fiebre persistente o síntomas respiratorios (43).

## 2. Histopatología en la mucormicosis:

Para confirmar la infección de forma histológica, se observan hifas no pigmentadas que muestran la invasión tisular en secciones de tejido teñidas con hematoxilina-eosina (HE), tinción periódica con ácido-Schiff ácido periódico (PAS), o plata-metenamina de Grocott-Gomori. (GMS), o ambas. Histopatológicamente, las hifas de Mucorales tienen una anchura variable de 6-16  $\mu\text{m}$ , pero pueden ser hasta 25  $\mu\text{m}$ , y son, hifas no septadas. En el tejido las hifas aparecen en forma de cinta con un patrón irregular de ramificación (43).

## 3. Cultivo y microscopía:

Se recomienda el cultivo de las muestras para la identificación del género y la especie, y pruebas de susceptibilidad para hongos (43).

## 4. Diagnóstico por imágenes:

- **Resonancia Magnética Nuclear (RMN) craneal:** hallazgo típico: afectación de órbita, afectación cerebral.
- **TAC craneal:** hallazgo típico, se observa destrucción ósea.
- **TAC senos paranasales:** opacificación de senos paranasales y celdillas etmoidales, engrosamiento de la mucosa y niveles hidroaéreos.
- **TAC de tórax:** hallazgos típicos de halo inverso >10 nódulos, derrame pleural.
- **TAC o RMN abdominal:** hallazgo típico de masa abdominal (43).

En un metanálisis que evaluó las características epidemiológicas, las manifestaciones clínicas, el diagnóstico y los patógenos causantes de la mucormicosis, que incluyó 600 artículos y 851 pacientes, se obtuvieron los siguientes resultados: de los factores predisponentes, el uso de corticosteroides en el momento de la presentación fue el factor más común (33%), seguido de la neutropenia (20%) y los traumatismos mayores / menores (20%). El uso de quimioterapia contra el cáncer se documentó en (18%). De las 85 infecciones graves relacionadas con traumatismos, 28 (33%) fueron causadas por accidentes automovilísticos, mientras que 26 (30%) se observaron después de importantes procedimientos ortopédicos, gastrointestinales, ginecológicos o cardiovasculares; sólo cuatro casos (5%) se observaron en sobrevivientes de tornados o tsunamis. También se informaron con frecuencia traumatismos penetrantes iatrogénicos menores, relacionados con inyecciones intravenosas, intramusculares, de insulina o inserciones de catéteres (42%) (25).

La ROCM fue la manifestación más comúnmente observada (34%), seguida de la mucormicosis cutánea (22%) y pulmonar (20%). Se notificó infección diseminada en el 13%

de los pacientes. 72 casos de mucormicosis gastrointestinal, la infección se limitó principalmente al estómago, intestino y / o colon (74%), con afectación hepática en el 22% de los pacientes (25).

ROCM se observó significativamente más comúnmente asociada a pacientes con diabetes mellitus que aquellos sin diabetes (51% versus 23%;  $p < 0,001$ ). Por el contrario, la mucormicosis cutánea fue más común entre las personas con trauma (69% versus 11%;  $p < 0,001$ ). El trasplante previo de órganos sólidos se asoció con un mayor riesgo de infección pulmonar (OR = 3,19; IC95% [1,50-6,82];  $p 0,003$ ), gastrointestinal (OR=4,47; IC95% [1,69-11,80];  $p 0,003$ ) o infección diseminada (OR=4,20; IC95% [1,68-10,46];  $p 0,002$ ) en comparación con ROCM. La neoplasia hematológica subyacente se asoció con un mayor riesgo de mucormicosis diseminada (OR=3,86 IC95% [1,78-8,37];  $p 0,001$ ), mientras que el presentar neutropenia se asoció más para la enfermedad pulmonar (OR=1,92; IC95% [1,02-3,62];  $p 0,042$ ) (25).

El examen histopatológico se empleó en el 83% de los casos, de los cuales se informó que el 97% demostraban hifas anchas, aseptadas o escasamente septadas, en forma de cinta. El cultivo se realizó en el 69% de los casos con Mucorales cultivado en el 79% de los casos. Un 53% de los casos fueron diagnosticados mediante histopatología y cultivo combinados, mientras que el diagnóstico por histopatología o cultivo solo se observó en el 28% y 10%, respectivamente. La mediana de tiempo hasta el diagnóstico, disponible para 199 casos, fue de 10 (5-17) días después de la presentación de los signos / síntomas (25).

En una revisión de la literatura de 143 casos reportados de mucormicosis en América del Sur, entre 1960 y 2018 (Brasil 59, Argentina, 36; Chile, 14; Colombia, 22; Venezuela, 7; Perú, 3; y Ecuador y Guayana Francesa, 1 caso cada uno), las afecciones subyacentes más prevalente en Brasil y en los demás países fue la diabetes mellitus (42,4% y 41,7%, respectivamente). Es de destacar que la proporción de casos causados por diabetes se mantuvo estable por década (1960-69, 50,0%; 1970-79, 37,5%; 1980-89, 53,8%; 1990-99, 27,3%; 2000-09, 48,6%; 2010-18, 41,2%) (44).

Después de la diabetes mellitus, las siguientes condiciones más comunes fueron trasplante de órganos sólidos (22,0%) y malignidad (16,9%) en Brasil, y traumatismos penetrantes / quemaduras (32,1%) y malignidad (10,7%) en los demás países. Es de destacar que la incidencia de traumatismos penetrantes / quemaduras como causa subyacente fue mucho menor en Brasil que en los demás países (3,4% frente a 32,1%). Trece de los 29 casos de trauma penetrante fueron de Colombia y ocho de estos casos fueron infecciones de piel y tejidos blandos después de una erupción volcánica. La tasa de mortalidad global fue del 48,3%, 52,5% en Brasil y 45,2% en los demás países. La tasa de mortalidad en los casos

secundarios a traumatismos penetrantes / quemaduras fue menor que en los casos de pacientes inmunodeprimidos (20,3% y 45,5%, respectivamente) (44).

En Brasil, los sitios de infección más frecuentes ( $\geq 10\%$  de los pacientes) fueron ROCM en 22 pacientes (37,3%) y pulmonar en 14 pacientes (23,7%). En los otros países, los sitios de infección más frecuentes fueron ROCM en 42 pacientes (50,0%) y piel y tejidos blandos en 28 pacientes (33,3%). Las tasas de mortalidad en toda la región fueron  $> 30\%$  para todos los sitios de infección excepto hígado / riñones y fueron particularmente altas ( $> 60\%$ ) en infecciones diseminadas, gastrointestinales / peritoneales y pulmonares (44).

En una revisión sistemática realizada en medio oriente, con el objetivo de identificar la incidencia de los posibles factores de riesgo para el desarrollo de mucormicosis y los métodos diagnósticos de mucormicosis, se incluyeron 55 estudios y se identificaron 98 casos entre 1990 y 2015, se describieron los siguientes resultados: la diabetes fue la enfermedad subyacente más frecuente (48%). De los 47 pacientes diagnosticados con diabetes 22 (47%) eran hombres y 25 (53%) eran mujeres. La segunda población más numerosa de pacientes (22%) estaba compuesta por pacientes con antecedentes de trasplante de órganos sólidos o de médula ósea, leucemia en 6% y neutropenia del 2% (45).

La ROCM se identificó en la mayoría de los casos ( $n = 48$ ), con 52% y 47% de los casos eran hombres y mujeres, respectivamente. La diabetes fue la enfermedad concomitante más comúnmente diagnosticada en 73% de estos pacientes. La mucormicosis cerebral y sinusitis se observaron en 6 y 7 pacientes, respectivamente, y en nueve se diagnosticó mucormicosis pulmonar. Los que estuvieron con tratamiento con corticosteroides y con diagnóstico de neutropenia presentaron más mucormicosis pulmonar y diseminada. El trasplante de órganos sólidos fue la condición subyacente predominante, con una proporción de hombres y mujeres de 2:1. Ocho pacientes del estudio, todos ellos hombres, fueron diagnosticados de mucormicosis diseminada. Tres pacientes fueron diagnosticados con afectación gastrointestinal. La infección cutánea se produjo en nueve pacientes con una proporción de hombres y mujeres de 2:7. En general, la fiebre (36%), la inflamación de los órganos (33%) y la afectación de los senos paranasales (33%) fueron los signos y síntomas de infección más frecuentes (45).

La mayoría de los pacientes fueron diagnosticados con mucormicosis en base a los resultados de histopatología (86%), frotis directo (12%) o cultivo (2%). Los resultados histológicos en las muestras de tejido incluían la presencia de elementos fúngicos anchos, irregularmente ramificados, no septados, 46 casos con resultados de cultivos, positivos en 30 (65%) y negativos en 16 (35%) casos. En los casos en que los cultivos se identificaron especies, las especies de *Rhizopus* fueron las más frecuentes, seguidas de las especies de *Mucor* (17%) (45).

Un diagnóstico diferencial de la mucormicosis con afección pulmonar, es la aspergilosis, por lo que la falta de respuesta al tratamiento de aspergilosis pulmonar en pacientes inmunocomprometidos, debe hacer sospechar la posibilidad de una mucormicosis, por lo que debe investigarse (46).

**Aspectos a considerar:**

- Mantener una alta sospecha clínica de mucormicosis en pacientes inmunodeprimidos con COVID-19 grave.
- Considere la sospecha de infecciones oportunistas como mucormicosis en pacientes con factores de riesgo como: diabetes mellitus, inmunosupresión por esteroides, neoplasias hematológicas, pacientes neutropénicos, antecedentes de trasplante de células madre hematopoyéticas y trasplante de órganos sólidos.
- Es importante realizar un diagnóstico de manera precoz y oportuna para disminuir la mortalidad asociada a mucormicosis.
- En pacientes con fiebre, cefalea, vómitos, parálisis o convulsiones y/o trastornos de la conciencia, considerar la sospecha de mucormicosis cerebral.
- Ante la presencia de fiebre alta, síntomas nasales u oculares, cefalea y aparición de escara negra sobre los tejidos, sospeche mucormicosis rino-orbito-cerebral.
- En los casos de fiebre, disnea y dolor torácico, considere investigar mucormicosis de origen pulmonar.
- En los pacientes con historia de aparición de eritema, vesículas, pústulas, úlceras necróticas o celulitis necrotizante, sospeche mucormicosis cutánea.
- Completar estudio de mucormicosis gastrointestinal en pacientes con historia de fiebre, asociada a dolor abdominal, hemorragia gastrointestinal y/o cambios en el patrón intestinal.
- El diagnóstico debe confirmarse mediante un examen histopatológico o mediante cultivo.
- En los casos que se sospeche mucormicosis rino-orbito-cerebral, se recomienda completar diagnóstico con estudios de imagen como TAC craneal y de senos paranasales.
- Ante la sospecha diagnóstica de mucormicosis pulmonar, se recomienda completar estudio con TAC de tórax.
- En casos se sospecha de mucormicosis cutánea, el diagnóstico se completará mediante biopsia.
- En pacientes con alta sospecha de mucormicosis gastrointestinal, se recomienda completar diagnóstico con TAC o Resonancia magnética abdominal.

- Ante la sospecha de mucormicosis diseminada, se recomienda realizar estudio de extensión de la enfermedad para completar diagnóstico: con resonancia magnética cerebral, tomografía computarizada sinusoidal y tóraco-abdominal.

## vii) Tratamiento para mucormicosis en la población adulta.

### 1. Definiciones Importantes.

**Tratamiento de primera línea:** Es el tratamiento de pacientes con una mucormicosis aguda (inicio <14 días) (47).

**Tratamiento de rescate:** Es el tratamiento de pacientes refractarios o intolerantes al tratamiento inicial (47).

**Enfermedad grave:** Enfermedad grave, definida como afectación del sistema nervioso central y/o enfermedad diseminada (afectación de dos o más órganos no contiguos o aislamiento del patógeno de la sangre), presencia de una enfermedad hematológica/oncológica subyacente y disfunción renal, definida como una tasa de filtración glomerular (TFG) <90mL/min al inicio del tratamiento antifúngico (47).

**Fármacos antifúngicos:** La anfotericina B (**AmB**) se considera el fármaco de elección para el tratamiento primario de la mucormicosis. Las formulaciones lipídicas de anfotericina B (AmB liposomal [AmB-L] y anfotericina B complejo lipídico) tienen un mejor índice terapéutico que la anfotericina B desoxicolato (AmB-D) y se consideran la terapia de primera línea de la mucormicosis. Actualmente, las formulaciones lipídicas de anfotericina B son el pilar del tratamiento de las mucormicosis. Este tratamiento antifúngico es una columna básica en la estrategia de manejo de cualquier mucormicosis, donde otras opciones intervencionistas y quirúrgicas son complementarias y necesarias, además de una serie de terapias adyuvantes. La terapia con anfotericina B-L se ha asociado con tasas de mortalidad más bajas en comparación con otros regímenes antifúngicos. Por otro lado, el potencial beneficio de administrar dosis altas de anfotericina B-L (10 mg/kg) ha sido objeto de debate y no ha podido ser demostrado hasta ahora; sin embargo, las dosis altas se han asociado con una mayor incidencia de nefrotoxicidad (48).

### 2. Introducción.

El inicio rápido del tratamiento de la mucormicosis es esencial y típicamente implica una combinación de tratamiento antifúngico de primera línea y la remoción del tejido infectado mediante un procedimiento quirúrgico. Además, es de suma importancia el manejo concomitante de la enfermedad o condición de base y/o la reducción del grado de

inmunosupresión que presente el paciente. Si el paciente no recibiera tratamiento, se ha demostrado que la supervivencia por mucormicosis puede ser de tan sólo 3%; aún en la actualidad, la mortalidad con tratamiento y debridación por cirugía, puede oscilar entre el 28 a 39% (49).

Existen limitaciones en la elección del tratamiento antifúngico para la mucormicosis, entre otros factores, debido a la limitada susceptibilidad de los Mucorales a muchos agentes antifúngicos. Actualmente, existen otros tratamientos con nuevos triazoles que han aumentado la gama de opciones terapéuticas, sin embargo, se requiere de más estudios que identifiquen las estrategias de tratamiento óptimas para el manejo de la mucormicosis. Por el momento, la mayoría de estudios prospectivos que evalúan la seguridad y la eficacia del tratamiento de la mucormicosis son pocos y generalmente extrapolan informes de casos o de pequeñas series de casos (50).

Las “*Guías Globales para el Diagnóstico y Tratamiento de la Mucormicosis*” de la Confederación Europea de Micología Médica con cooperación del Grupo de Estudio de Educación e Investigación de las Micosis, establecen que el manejo inicial de la mucormicosis agresiva con Anfotericina B combinado con otros antifúngicos, como el isavuconazole y el posaconazole; sin embargo, este enfoque en algunas regiones ha sido utilizado como un tratamiento de segunda o tercera línea, con un éxito clínico que varía de un 56% a más del 70% de los casos. Se sugiere que existe un sinergismo de la terapia fúngica combinada, lo cual se observó de acuerdo a datos microbiológicos basados en modelos con *Rhizopus arrhizus*. Sin embargo, hace falta más evidencia científica contundente para poder recomendar el uso seguro y efectivo de dichos medicamentos [(49),(43),(51)].

### **3. El tratamiento.**

El manejo exitoso de la mucormicosis se basa en un enfoque multimodal, que incluye:

1. La reversión o interrupción de los factores predisponentes subyacentes.
2. La administración temprana de agentes antimicóticos activos en dosis óptimas.
3. La eliminación completa de todos los tejidos infectados.
4. El uso de diversas terapias complementarias (52).

Hasta el momento, no ha habido suficiente evidencia de que la identificación de mucormicosis a nivel de género y / o especie ayude a guiar el tratamiento antifúngico [(53), (54)]. No obstante, la identificación de especies sigue siendo importante para las investigaciones de brotes (55). Sin embargo, la diferenciación entre mucormicosis y otras infecciones invasivas por hongos es de importancia crítica ya que tiene importantes implicaciones terapéuticas (56). La anfotericina B, el posaconazol y el isavuconazol son los agentes más potentes in vitro [(57),(58),(59)]. Actualmente, no se dispone de puntos de corte de concentración inhibitoria mínima validados para ninguno de los fármacos y, por

tanto, no es posible determinar las categorías de susceptibilidad para los agentes de la mucormicosis. Las recomendaciones de ECIL-3 para el tratamiento de la mucormicosis se basaron principalmente en estudios retrospectivos, datos de registro y pequeños estudios prospectivos no controlados [(60), (61), (62)]. Se dispone de pocos datos nuevos para el tratamiento de la mucormicosis desde el ECIL 4 y, por tanto, las recomendaciones actuales son muy similares (Ver Tabla 3).

**Tabla 3.** Recomendaciones ECIL-6\* para la terapia de primera línea de la mucormicosis.

El manejo incluye terapia antifúngica, cirugía y control de afecciones subyacentes	A II	Se requiere un enfoque multidisciplinario
Terapia antifúngica		
Anfotericina B desoxicolato	C II	Dosis diaria: 5 mg/kg. La anfotericina liposomal B se debe preferir en la infección del SNC y/o falla renal
Anfotericina B liposomal	B II	
Amphotericin B lipid complex	B II	
Amphotericin B colloidal dispersion	C II	
Posaconazol	C III	
Terapia combinada	C III	No hay datos que respalden su uso como tratamiento de primera línea. Alternativa cuando las formulaciones de anfotericina B están absolutamente contraindicadas
Control de condiciones subyacentes	A II	Incluye control de la diabetes, factor de crecimiento hematopoyético si neutropenia, interrupción /disminución gradual de los esteroides, reducción de la terapia inmunosupresora
Cirugía		
Infección rino-orbita-cerebral	A II	La cirugía debe considerarse caso por caso, utilizando un enfoque multidisciplinario
Infección de tejidos blandos	A II	
Lesión pulmonar localizada	B III	
Infección diseminada	C III	
Oxígeno hiperbárico	C III	
Recomendación contra el uso de la combinación de deferasirox	A II	

The European Conference on Infections in Leukemia (56).

**Tabla 4.** Calidad de Evidencia.

Categoría	Definición
A	Buena evidencia que apoya la aplicación de una recomendación
B	Moderada evidencia que apoya la aplicación de una recomendación
C	Baja evidencia que apoya la aplicación de una recomendación
I	Evidencia $\geq 1$ ensayo controlado adecuadamente aleatorizado
II	Evidencia $\geq 1$ ensayo controlado bien diseñado sin aleatorización o estudios observacionales analíticos de cohorte o casos y controles (preferiblemente $> 1$ centro), de múltiples series de tiempo o de resultados dramáticos de experimentos no controlados
III	Opinión de expertos basadas en experiencias clínica, estudios descriptivos o reportes de comité de expertos

Entre los azoles con actividad *in vitro* frente a los mucorales, el posaconazol se ha utilizado principalmente como terapia de segunda línea en casos de enfermedad refractaria o de intolerancia a la anfotericina B, con una tasa de éxito del 60%. Su uso como tratamiento de





primera línea está limitado por la biodisponibilidad variable de las suspensiones orales. Por ello este fármaco se considera una opción para tratamientos prolongados tras un período inicial de inducción con anfotericina B-L. La correlación entre la concentración inhibitoria mínima *in vitro* y la eficacia clínica sigue siendo una cuestión abierta respecto a los triazoles activos frente a los mucorales. A pesar de la ausencia de mecanismos conocidos de resistencia, los mucorales exhiben un amplio intervalo de concentración inhibitoria mínima entre los distintos géneros y especies, tanto para posaconazol como para isavuconazol. Si bien no hay puntos de corte clínicos, los resultados de las pruebas de sensibilidad antifúngica recomiendan tener cierta precaución en el uso de cualquier triazol en monoterapia como tratamiento inicial de la mucormicosis, sobre todo en el caso de CMI elevadas. El inicio rápido del tratamiento con anfotericina B fue crucial para el resultado, con una tasa de mortalidad dos veces mayor entre los pacientes con retraso de la terapia (en una media de 6 días desde el diagnóstico). No existe una duración estándar del tratamiento antifúngico para la mucormicosis. El tratamiento debe continuarse hasta la resolución de la semiología clínica, de los biomarcadores y de los signos radiológicos de la infección aguda, y si es posible, hasta la reversión de la causa condicionante de la inmunosupresión, hecho que implica una duración prolongada, a veces meses, del tratamiento (48).

Un ECA, que evaluó la seguridad y eficacia de la nueva formulación de tratamiento con posaconazol (tratamiento de rescate) en comparación con anfotericina B (tratamiento de primera línea), se seleccionaron 79 pacientes para tratamiento de primera línea y 67 pacientes para tratamiento de rescate.

Un 61.1 % presentó antecedentes de enfermedad hematológica maligna y uso de corticoesteroides inmunosupresores, un 38.9 % de los pacientes con antecedentes de neutropenia y obesidad. Un 33.3 % presentaron enfermedad pulmonar, un 27.8 % presentaron afectación de senos paranasales y un 34.8 % de afectación de tejidos blandos. Un 15.6 % de los pacientes del grupo de primera línea presentaron falla renal. Se informó que *Rhizopus* spp. fue el patógeno causante en el 40,9% de los casos, *Mucor* spp. en el 22,7% y *Lichtheimia* spp. con un 18.2%. En el día 42 de tratamiento, (33,3%) de los pacientes del grupo de anfotericina B habían fallecido, al igual que el (52,0%) del grupo de formulación con posaconazol. En el día 84 de tratamiento, las curvas de supervivencia de Kaplan-Meier, los pacientes del grupo de anfotericina B (59,3%) mostraron una mayor probabilidad de supervivencia que los pacientes del grupo posaconazol (33,9%), sin alcanzar significación estadística ( $P=0,202$ ). El posaconazol puede representar una alternativa adecuada para el tratamiento de la mucormicosis aguda para los pacientes con insuficiencia renal, aunque esta recomendación debe de tomarse con cautela, principalmente por el tamaño limitado de la muestra del estudio (47).

Una revisión sistemática y metanálisis de informes de casos, que evaluó sistemáticamente el tratamiento contemporáneo y los resultados de la mucormicosis. Se incluyeron 851 casos de pacientes, se detalló tratamiento antimicótico en 785 pacientes, 760/785 (96.8%) recibieron anfotericina B como tratamiento antifúngico de primera línea, 88,2% (670/760) se iniciaron como monoterapia y 11,8% (90/760) como terapia antifúngica combinada. Se prescribió posaconazol suspensión oral en monoterapia como antimicótico inicial en 11 casos. También se administró como terapia de mantenimiento o de rescate en 39 y 25 casos, respectivamente. La monoterapia con cápsulas de itraconazol (n = 10) se prescribió principalmente para la enfermedad cutánea en pacientes que no recibían ningún tratamiento inmunosupresor. 390 (51.3 %) casos se les administró anfotericina B convencional y 316 (41.6 %) casos se les administró anfotericina B liposomal, Independientemente de las manifestaciones de la enfermedad, la dosis mediana [rango intercuartil (IQR)] de anfotericina B convencional prescrita fue de 1 (0,7-1) mg/kg/día ( P = 0,258), mientras que la de anfotericina B liposomal fue de 5 (3-5) mg/kg/día ( P = 0,744). El uso de la terapia de rescate después de una respuesta clínica insatisfactoria a los antifúngicos iniciales se registró en 63 casos; la mediana (IQR) del tiempo hasta el inicio fue de 11 (5-20) días después del comienzo del tratamiento inicial. De los 63 casos, 36 informaron de la adición de otro antifúngico al tratamiento antifúngico inicial (50).

A pesar del tratamiento de rescate, se documentó la muerte en 23/63 casos (36,5%) a los 90 días. Un total de 54 pacientes recibieron antifúngicos de mantenimiento tras completar una mediana (IQR) de 35 (25-58) días de tratamiento antifúngico inicial. La suspensión oral de posaconazol fue la más prescrita (n = 40), seguida de las cápsulas de itraconazol (n = 13). La duración media (IQR) del tratamiento de mantenimiento fue de 56 (32-90) días. Los efectos adversos fueron más frecuentes entre los pacientes a los que se les prescribió anfotericina B convencional (86/390; 22,1%) en comparación con los que recibieron preparados de anfotericina B liposomal (49/370; 13,2%) ( P = 0,008). La mediana (IQR) de la duración del tratamiento con los preparados anfotericina B liposomal también fue significativamente mayor que la de anfotericina B convencional [28 (14-49) días frente a 18,5 (7-42) días; P = 0,017] (50).

De los 851 casos, se observó la muerte en 349 (41,0%), que se produjo en una mediana (IQR) de 19 (8,5-35) días después del ingreso. El tratamiento inicial con antifúngicos combinados no pareció mejorar estadísticamente la mortalidad a 90 días en comparación con la monoterapia i.v. con anfotericina B convencional o i.v. con anfotericina B liposomal [35/90 (38,9%) frente a 146/369 (39,6%) frente a 91/258 (35,3%), respectivamente; P = 0,541]. Sin embargo, la cirugía junto con el tratamiento antimicótico se asoció con una mortalidad a los 90 días significativamente menor en comparación con el tratamiento con antimicóticos solamente [144/476 (30,3%) frente a 131/226 (58,0%); P < 0,001]. Cabe

destacar que cuando se realizó la cirugía en ausencia de tratamiento antifúngico, la mortalidad a los 90 días fue del 63,3% (19/30). La infección debida a *Mucor* spp. se asoció con una mortalidad significativamente menor a los 90 días (OR = 0,41; IC95%: 0,18-0,92; p = 0,030). El tratamiento quirúrgico y antimicótico concurrente se asoció con una menor mortalidad a los 90 días en comparación con el tratamiento con antimicóticos solo (OR = 0,23; IC95%: [0,13-0,41]; p < 0,001) (50).

Una revisión sistemática publicada en el año 2019, que incluyó pacientes de 18 años de edad o más, con mucormicosis probable o comprobada; y se analizaron 600 artículos con 851 casos de pacientes individuales, de los cuales, 815 reportaron haber cumplido tratamiento. Los hallazgos fueron los siguientes:

- El antifúngico administrado con mayor frecuencia como de primera línea fue la anfotericina B en un 96.8%. La mediana (rango intercuartil - IQR) de la dosis prescrita de anfotericina B convencional fue de 1 (0,7-1) mg/kg/día (P = 0,258) y de anfotericina B de base lipídica (liposomal) fue de 5 (3-5) mg/kg/día (P = 0,744).
- Se documentó una mayor duración del tratamiento cuando se utilizó Anfotericina B liposomal, probablemente debido a su mejor perfil de seguridad farmacológica. En cuanto a supervivencia, el uso de anfotericina B liposomal en dosis altas (6–15 mg/kg/día) no demostró ser de mayor beneficio al paciente que la dosis convencional, sin embargo, se necesita más investigación al respecto. Aunado a lo anterior, los pacientes que recibieron dosis altas, presentaron toxicidad renal con mayor frecuencia en un 26,3% (15/57) frente a 12,9% (12/93) a dosis convencional; P = 0.038.
- De los 851 pacientes, se documentó una mortalidad del 41,0% a los 19 días de presentarse la enfermedad, como media (8,5 – 35 días).
- Se observó que el tratamiento inicial con antifúngicos combinados, incluyendo la suspensión oral de posaconazol y/o una equinocandina, no mejoró significativamente la mortalidad a 90 días (38,9%, 35/90), comparado con la monoterapia endovenosa con anfotericina B convencional (39,6%, 146/369) o la anfotericina B de base lipídica (35.3%, 91/258); P = 0,541. Se necesitan más estudios con evidencia sólida para poder recomendar la terapia combinada.
- Así mismo, se puede observar que, a pesar de presentar menores efectos adversos (13.2%; P=0,008) y menor toxicidad renal, la administración endovenosa de anfotericina B de base lipídica no presenta ninguna ventaja sustancial de supervivencia comparado con la anfotericina B convencional (efectos adversos en un 22,1%), siendo la primera, de mayor costo económico.

- En los estudios de esta RS, se utilizaron fármacos como terapia de rescate, ya sea añadiendo otro medicamento como posaconazol (suspensión oral o inyectable) o itraconazol (cápsulas), caspofungina y micafungina; o sustituyendo la anfotericina B convencional o posaconazol por anfotericina B de base lipídica endovenosa; o se incrementó a dosis altas la anfotericina B inicial. A pesar del tratamiento de rescate, se documentó la muerte en un 36,5% de casos a los 90 días, por lo que se demostró que tampoco disminuye significativamente la mortalidad.
- También se observó que los pacientes que tuvieron una mejor supervivencia a 90 días, recibieron tratamiento antifúngico por una media de 30 (20 – 56) días.
- El posaconazol en suspensión oral puede dar resultados favorables, sin embargo, sus presentaciones en tableta o inyección, especialmente cuando se utiliza como monoterapia, está aún por determinar. De igual manera se necesitan más estudios para determinar la utilidad clínica del isavuconazol en el tratamiento de la mucormicosis.
- En pacientes con mucormicosis cutánea sin inmunosupresión subyacente, puede ser útil utilizar como alternativa el tratamiento con cápsulas de itraconazol.
- Por otra parte, el manejo conjunto con cirugía y tratamiento antifúngico se asoció a una mortalidad a 90 días de 30,3%, significativamente menor que la presentada por el tratamiento antifúngico por sí sólo (58,0%), estableciéndose un OR = 0,23, 95% IC 0,13–0,41; P < 0,001.
- Sin embargo, el manejo solamente con cirugía, sin antifúngicos, presentó alta mortalidad a 90 días, de 63,3% (19/30).
- En conclusión, en esta revisión sistemática, se sugiere a la anfotericina B endovenosa como el tratamiento antifúngico de elección para la mucormicosis, ya que se estableció, además, que a pesar de la introducción de nuevos antifúngicos en los últimos años, estos no han presentado superioridad en cuanto a una mejora significativa en la mortalidad asociada a mucormicosis (41,0% de mortalidad a 90 días en esta revisión comparada con un 44 – 46% reportada en estudios previos)
- También se reconoce en esta RS, que aún hacen falta más estudios para determinar una mejor terapia de primera línea, que posea una eficacia y toxicidad aceptables, para el manejo de la mucormicosis (43).

Además, se ha identificado que el retraso del tratamiento antifúngico (por 6 o más días) aumenta la mortalidad por mucormicosis entre pacientes con malignidad hematológica [(46), (63)].

### **Tratamiento antimicótico combinado:**

Los limitados resultados del tratamiento de la mucormicosis con las actuales monoterapias disponibles han promovido el interés en la terapia combinada. A pesar de la falta de datos clínicos sólidos, la terapia de la mucormicosis en pacientes muy inmunodeprimidos con una combinación de fármacos antifúngicos se ha convertido en una práctica cada vez más común. Las ventajas de este enfoque terapéutico son el efecto sinérgico y una cobertura más amplia, y las desventajas, posibles antagonismos, interacciones farmacológicas, toxicidad y costos (48).

Aunque las equinocándidas por sí mismas no muestran una actividad antifúngica significativa contra los mucorales, pueden ofrecer en algunos casos y ante determinadas especies una actuación sinérgica con la anfotericina B. Este efecto puede estar relacionado con una activación del sistema inmunitario. De hecho, aunque solo una pequeña cantidad de  $\beta$ -glucano está presente en la pared celular de los mucorales, las equinocándidas pueden inducir la degradación y el desenmascaramiento de las moléculas de  $\beta$ -glucano, cuya exposición como epítomos inmunógenos puede activar los neutrófilos polimorfonucleares contra los hongos filamentosos y facilitar su fagocitosis. La sinergia entre la anfotericina B (con ambas formulaciones lipídicas) y las equinocándidas se describió por primera vez en modelos murinos de mucormicosis, con una mejor supervivencia en el grupo de terapia combinada en comparación con el tratamiento con solo anfotericina B. Sin embargo, son pocos los datos clínicos que apoyan el beneficio de esta combinación, la cual tal vez se limita a pacientes diabéticos y no a otros pacientes con inmunodeficiencias (48).

Los datos sobre la eficacia de la combinación de anfotericina B con un triazol para el tratamiento de la mucormicosis son contradictorios. Se ha planteado el tratamiento combinado de anfotericina B con posaconazol, dado que en estudios *in vitro* habían mostrado sinergia, pero en un modelo murino no se observó la superioridad o beneficio de esta combinación sobre las monoterapias. De manera similar, un estudio en ratones neutropénicos infectados con *R. oryzae* encontró que la combinación de anfotericina B y posaconazol no prolongaba de manera significativa la supervivencia ni disminuye la carga fúngica en mayor medida que la monoterapia con anfotericina B. También existe una falta de evidencia clínica importante, ya que los estudios en humanos son limitados. El beneficio potencial de cualquier combinación de fármacos antifúngicos para el tratamiento de la mucormicosis sigue siendo dudoso. Los modestos datos preclínicos y clínicos existentes no apoyan el uso de la terapia combinada, con la posible excepción de la mucormicosis del sistema nervioso central, donde podría considerarse una combinación de anfotericina B liposomal en dosis altas más posaconazol o isavuconazol (48).

## Tratamiento quirúrgico:

Además del inicio temprano de la terapia antifúngica, el desbridamiento quirúrgico es otra piedra angular en el tratamiento de la mucormicosis. La resección quirúrgica de los tejidos necróticos y desvitalizados es el núcleo del tratamiento de muchas mucormicosis. En la mucormicosis pulmonar se ha demostrado que la intervención quirúrgica junto con la terapia antifúngica adecuada mejora significativamente la supervivencia en comparación con la terapia antifúngica sola. Los episodios de hemoptisis debidos a la cavitación de lesiones cerca de los vasos hiliares son una indicación de resección urgente de la lesión. En ciertos casos de enfermedad localizada la cirugía puede ser curativa. En pacientes con mucormicosis rinoorbitaria, la resonancia magnética podría tener un papel en la evaluación y la estadificación de las lesiones. De manera similar, la extirpación quirúrgica de los tejidos infectados es de suma importancia en el tratamiento de la enfermedad orbitorrinocerebral. Se prefiere un abordaje endoscópico a la cirugía abierta en pacientes con enfermedad temprana limitada o con comorbilidades médicas importantes. Aunque para enfermedades extensas las cirugías abiertas (maxilectomía, exenteración orbitaria y/o resección craneofacial) son las habituales, no se ha observado una mayor supervivencia con un enfoque tan radical, especialmente en pacientes con una esperanza de vida limitada (48).

En el año 2020, en una revisión de reportes de casos de la región del Medio Oriente y África del Norte, se registraron 310 casos probables o confirmados de mucormicosis invasiva, siendo las condiciones concomitantes más frecuentes, la diabetes mellitus (49,7%) y otras condiciones asociadas a inmunosupresión (46,5%), de estas últimas, la más frecuente fue por uso de corticoesteroides (43,8%). La mayoría de los casos fueron tratados con medicamentos antifúngicos en un 93,5%, siendo la Anfotericina B, el más utilizado en un 92.3% de casos, seguido de los triazoles en un 24,8% (más utilizado el posaconazole); una proporción significativa de pacientes fueron tratados con antifúngicos y también cirugía, en un 70,6% de los casos y fueron pocos los casos tratados únicamente con antifúngicos (22,9%). Un 17.7% de los casos, recibieron terapia combinada con dos o más antifúngicos. Se demostró que la tasa de mortalidad global fue menor en los pacientes tratados con terapia antifúngica aunada a cirugía (32,4%, 71/219), comparado a los casos que sólo recibieron antifúngicos (57,7%, 41/71) o sólo se les realizó cirugía (58,3%, 7/12). Sin embargo, a pesar de los nuevos tratamientos desarrollados, se evidenció que, aunque ha presentado una disminución, la mortalidad por mucormicosis aún sigue siendo alta en la región (desde 47,8% antes del año 1990 hasta 32,3% en la década del 2010 a 2019) (49).

En el año 2018, se realizó una revisión retrospectiva de casos de mucormicosis pulmonar de 2006 a 2016, tanto en los registros médicos del Hospital del Colegio Médico Unión Peking, en China (12 casos); así como artículos sobre casos de dicha patología en la base de

datos de Pubmed (80 pacientes en 62 artículos). Se analizaron en total, 92 casos de pacientes con mucormicosis pulmonar, siendo la supervivencia global de un 69,6%. Los pacientes que recibieron medicamentos antifúngicos (OR ajustado - a OR 53,896, 95%IC [3,072-945,561]) y a quienes se les realizó cirugía (OR 5,983, 95% IC 1,497-23,918) presentaron mejores resultados. En este estudio se encontró que los pacientes tratados con anfotericina B de base lipídica (liposomal) tuvieron mejor pronóstico que los tratados con anfotericina B deoxycholate (convencional). Así mismo, se observó que los pacientes con mucormicosis pulmonar, sometidos a cirugía además de tratamiento antifúngico, presentaron una supervivencia significativamente mayor que los pacientes tratados solamente con medicamentos antifúngicos. De los pacientes sometidos a cirugía se encontró mayor mortalidad en quienes se les realizó lobectomía (50%), seguido de neumonectomía (14,3%), comparado con ninguna defunción en los casos en los que se realizó resección en cuña o debridamiento ( $P = 0,020$ ). Sin embargo, esta revisión presentó varias limitaciones por sesgo de publicación y exclusión de varios estudios por falta de datos (51).

La mucormicosis cerebral aislada (sólo afectado el cerebro, cerebelo y tronco encefálico, en ausencia de otro foco primario de infección) es una infección grave y rara, asociada al abuso de drogas endovenosas y corresponde al 8% de los casos de mucormicosis. En un metaanálisis de reporte de casos y series de casos, se incluyeron 68 pacientes con dicha afección, 82% de los cuales presentaron historia de abuso de drogas y 20% presentaron infección por virus de inmunodeficiencia humana. La presentación más frecuente fue supratentorial (91%). Se observó mayor supervivencia en pacientes que recibieron tratamiento con *Anfotericina B* (OR=0,09; 95%IC [0,02-0.47];  $P = 0.004$ ) y quienes fueron sometidos a una aspiración estereotáctica para la obtención de tejido para cultivo y análisis molecular (para inicio de tratamiento tempranamente) (OR=0,57; 95%IC [0,17-1.88];  $P = 0.35$ ), aunque esta última no presentó significancia estadística. De los pacientes que sobrevivieron, el 91,7% habían recibido tratamiento con *Anfotericina B* ( $P < 0.001$ ); los demás tratamientos proporcionados con menor frecuencia fueron flucytosine, posaconazole y yoduro de potasio (sin ninguna evidencia contundente que los respalde). Así mismo, de los que sobrevivieron, el 58% habían sido sometidos a aspiración estereotáctica ( $P < 0.01$ ); los demás procedimientos realizados con menor frecuencia fueron craneotomía para debridación y punción ventricular de líquido cefalorraquídeo (38).

#### 4. Conclusiones sobre el tratamiento en la población adulta:

**Tratamiento antifúngico de primera línea:** anfotericina B, las dosis diarias oscilaron entre 1 mg/kg al día y 10 mg/kg al día (43).

**Tratamiento antifúngico de rescate:** isavuconazol y posaconazol (43).

**Duración del tratamiento de la mucormicosis:** La duración de la terapia necesaria para tratar la mucormicosis es desconocida. En general, se administran de semanas a meses de terapia. El tratamiento puede continuar hasta la resolución de los signos y síntomas de la infección, y una respuesta completa según estudios de imagen (los cuales se recomienda que se realicen de forma semanal) (43).

**Tratamiento quirúrgico:** El desbridamiento quirúrgico debe realizarse siempre que sea posible en paralelo al tratamiento antifúngico (43).

**Consideraciones importantes:**

- La *Anfotericina B* es considerada como terapia de primera línea (de elección) en el tratamiento de mucormicosis.
- El inicio temprano de *Anfotericina B* en el tratamiento de mucormicosis, está asociado con tasas bajas de mortalidad, así como el retraso en el tratamiento por 6 o más días, aumenta la mortalidad.
- A pesar de presentar menores efectos adversos y menor toxicidad renal, la administración endovenosa de anfotericina B de base lipídica (liposomal) no presenta ninguna ventaja sustancial de supervivencia comparado con la *Anfotericina B* convencional, sin embargo, hacen falta más estudios contundentes al respecto.
- El uso de *Anfotericina B liposomal* en dosis altas (6–15 mg/kg/día) no presenta mayores beneficios ni presupone una mayor supervivencia, que la dosis habitual, además que predispone más a nefrotoxicidad, sin embargo, se necesitan más estudios al respecto.
- Las nuevas formulaciones de *Posaconazol* pueden representar una alternativa adecuada para el tratamiento de la mucormicosis, especialmente para los pacientes con insuficiencia renal, aunque debe de tomarse con cautela debido a la poca evidencia que sustente este tipo de terapias.
- La duración del tratamiento antifúngico para la mucormicosis ha de continuar hasta la resolución clínica y de los signos radiológicos de la infección aguda.



- El tratamiento quirúrgico temprano debe realizarse siempre que sea posible, en paralelo al tratamiento antifúngico sistémico, ya que disminuye significativamente la mortalidad, respecto al tratamiento únicamente con antifúngicos o sólo con cirugía.
- El tratamiento combinado (quirúrgico y antifúngico sistémico) se ha asociado con una menor tasa de mortalidad.
- El tratamiento inicial con antifúngicos combinados (combinación de anfotericina B y/o triazoles y/o equinocandinas), no mejora significativamente la mortalidad comparado con la monoterapia endovenosa con anfotericina B.
- A pesar de la introducción de nuevos antifúngicos, como los nuevos triazoles y equinocandinas, estos no han demostrado superioridad respecto a la *Anfotericina B*, en cuanto a mejores resultados y reducción de la mortalidad asociada a mucormicosis. Además, los estudios que respaldan el uso de estos medicamentos nuevos, no cuentan con suficiente evidencia.
- Se requieren más estudios que identifiquen las estrategias de tratamiento óptimas para el manejo de la mucormicosis, que posean una eficacia y toxicidad aceptables y que reduzcan significativamente la mortalidad por dicha patología.

### viii) Mucormicosis en niños.

#### 1. Introducción.

La mucormicosis en el grupo de edad pediátrica es una infección poco frecuente y a menudo mortal que afecta principalmente a huéspedes inmunodeprimidos y pacientes diabéticos cetoacidóticos [(64),(14)]. Los autores de un estudio reciente, en el que se identificó la enfermedad en pacientes de 19 años o menos, caracterizaron la mucormicosis pediátrica mediante la evaluación de 2 grandes registros internacionales (65).

Se inscribieron sesenta y tres pacientes (44 con mucormicosis probada y 19 con probable) de 15 países (54 de países europeos y 9 de países no europeos) entre 2005 y 2014. Las condiciones subyacentes fueron neoplasias hematológicas (46%), otras neoplasias (6,3%), TCMH (15,9%) o trasplante de órganos sólidos, traumatismo / cirugía o diabetes mellitus (4,8% cada uno). La infección diseminada estuvo presente en el 38,1% de los pacientes. Los aislados de hongos incluyeron los de *Rhizopus* spp (39,7%), *Lichtheimia* spp (17,5%), *Mucor* spp (12,7%) y *Cunninghamella bertholletiae* (6,3%), y el 23,8% no se especificó.

La mucormicosis representa la tercera infección fúngica invasiva más común en los niños y estudios recientes han sugerido una incidencia en aumento. También en este grupo, presenta una alta tasa de letalidad, especialmente en los recién nacidos. Al igual que en los adultos, los factores de riesgo subyacentes son los que determinan la presentación clínica, de modo que se han descrito asociaciones con inmunosupresión, neutropenia, diabetes y prematuridad. Su diagnóstico requiere de un alto índice de sospecha y evaluación con histopatología, cultivo e identificación molecular. De igual forma, el desbridamiento quirúrgico y las terapias antimicóticas son la piedra angular para combatir la mucormicosis invasiva (66).

La diseminación al Sistema Nervioso Central (SNC) por diseminación hematológica o extensión directa es la complicación más grave y potencialmente mortal de la micosis invasiva; las tasas de mortalidad asociadas superan el 90% (67). A pesar de la naturaleza agresiva de estas infecciones, los síntomas de presentación pueden ser sutiles e inespecíficos, y una apreciación de la epidemiología y las características clínicas de las infecciones fúngicas del SNC son importantes para el diagnóstico precoz y el inicio del tratamiento adecuado, que puede incluir antifúngicos. terapia, reversión de la inmunosupresión y / o desbridamiento o escisión quirúrgica (68).

**Tabla 5.** Epidemiología de las micosis del SNC en la población pediátrica (68):

Patógeno fúngico	Incidencia	Factores de riesgo
Candida en recién nacidos	466/100000 recién nacidos (candidiasis invasiva), 16% de meningitis, 4% de otras formas de infección del SNC; 43/100000 niños mayores (candidiasis invasiva); 4% - 15% lactantes de peso extremadamente bajo (candidiasis invasiva), 8% de los cuales es meningitis	Prematuridad, bajo peso al nacer, malignidad, ingreso en UCI, uso de catéteres, nutrición parenteral, hiperalimentación, intolerancia alimentaria, procedimientos neuroquirúrgicos, ventilación mecánica, uso prolongado de agentes antimicrobianos (especialmente cefalosporinas de tercera generación), uso de dispositivos de acceso intravascular
Aspergilo	Poco común; 90 casos de aspergilosis del SNC notificados durante 1950-2005 (69); los lactantes comprendieron el 15,6%; Las infecciones del SNC representan entre el 13,6% y el 15% de los casos de aspergilosis invasiva	Prematuridad, malignidad, inmunodeficiencia



Patógeno fúngico	Incidencia	Factores de riesgo
Mucorales	Poco frecuentes, el 28% de los 157 casos pediátricos identificados hasta 2009 eran rinocerebelosos.	Neutropenia, prematuridad, malignidad, trasplante de médula ósea, diabetes mellitus, cetoacidosis; gran proporción sin factores de riesgo
Cryptococcus	Rara en los niños, incluso entre los que están infectados por el VIH (1% –2,7%); 24 casos pediátricos relacionados con el SNC identificados durante 2003-2008 en Estados Unidos; ligeramente más común entre los de 6 a 12 años	Cryptococcus neoformans : estados inmunodeficientes (SIDA, etc.), trastornos sistémicos; Cryptococcus gattii : huéspedes inmunocompetentes, exposición al suelo, abeto de Douglas y aliso, noroeste de Estados Unidos
Histoplasma	SNC involucrado en el 62% de los casos de histoplasmosis diseminada	Los lactantes inmunodeficientes expuestos a grandes inóculos tienen mayor riesgo de desarrollar una infección diseminada; endémica en Ohio, parte de los valles de Mississippi y St Lawrence, las montañas Apalaches, Carolina del Norte y Virginia en los Estados Unidos, América del Sur y Central, y África Central y Occidental
Blastomyces	Enfermedad relativamente rara; la incidencia global es de 0,3 a 0,5 / 100.000 (incluidos los adultos); muy raro entre los bebés; infecciones extrapulmonares en el 50%	Afecta a los huéspedes inmunocompetentes; endémica en las cuencas de los ríos Mississippi y Ohio, la región de los Grandes Lagos y el área del río St Lawrence en América del Norte
Coccidioides	Raro; los datos epidemiológicos pediátricos son escasos	Endémica en el suroeste de Estados Unidos y América Central y del Sur; inmunosupresión (tratamiento inmunosupresor, trasplante de órganos, SIDA, niveles altos de glucosa en suero, abuso de alcohol; más de la mitad de todos los pacientes pueden ser inmunocompetentes

## 2. Manifestaciones clínicas de la mucormicosis en niños

Los tipos más frecuentes son las infecciones rhino orbito cerebrales, pulmonares, cutáneas y gastrointestinales (12). La diseminación de la enfermedad ocurre en el 32% al 38% de los casos pediátricos y más de la mitad de los casos neonatales [(70),(14),(65)]. Mucormicosis invasiva en niños: un estudio epidemiológico en países europeos y no europeos basado en dos registros. La distribución de la enfermedad está influenciada significativamente por factores de riesgo subyacentes. La enfermedad del seno rhino orbito cerebral es la

manifestación más común en pacientes con diabetes (22 [66%] de 33 en 1 estudio (13), y se asocia comúnmente con cetoacidosis diabética. Se presenta con sinusitis progresiva con fiebre, dolor de cabeza y secreción nasal y eventual diseminación de la necrosis tisular (manifestada como una escara negra) que involucra la mucosa nasal, el paladar, la piel facial suprayacente, la órbita y el cerebro. La enfermedad pulmonar predomina en pacientes con malignidad (92 [60%] de 154 en 1 estudio (13). Los niños con mucormicosis pulmonar suelen presentar una neumonía progresiva asociada con necrosis pulmonar, hemoptisis y diseminación a estructuras contiguas. Infección cutánea, que representa el 19% de todos los casos (13) y el 27% de los casos en niños [(70),(14)], se presenta con signos inespecíficos de inflamación que pueden o no progresar para formar una escara necrótica (12). En el período neonatal, las enfermedades gastrointestinales y cutáneas se observan con más frecuencia que en los grupos de mayor edad (54% y 36% de los casos neonatales, respectivamente) (70). La infección gastrointestinal neonatal puede manifestarse como enterocolitis necrotizante y se ha asociado con un diagnóstico tardío y altas tasas de letalidad (78%).

### **3. Diagnóstico de mucormicosis en la población pediátrica**

La histopatología y el cultivo todavía constituyen la base del diagnóstico en la mayoría de los casos, aunque las técnicas moleculares se utilizan cada vez más para complementar los métodos tradicionales (71). Las pruebas moleculares mejoran la precisión de la identificación de especies en comparación con la identificación fenotípica de cultivos aislados (72). Se utilizan todas las técnicas de amplificación de ácido nucleico que se dirigen al gen de ADN ribosómico que se dirige a la región 18S, 28S y del espaciador transcrito interno (ITS). La sensibilidad y especificidad del diagnóstico molecular realizado directamente en tejido fresco o congelado depende del método de extracción de ADN utilizado (72). Se prefiere el material fresco al tejido incluido en parafina, porque la formalina daña el ADN (73).

### **4. Tratamiento de la mucormicosis en la población pediátrica:**

Al igual que en los adultos, en los niños el control de los factores subyacentes, el desbridamiento quirúrgico y la terapia antifúngica son los pilares del tratamiento de la mucormicosis invasiva los cuales se asocian con mejores resultados y, en la mayoría de los casos, está indicado un enfoque combinado [(13),(73)]. Los datos pediátricos agrupados han demostrado que los niños que recibieron tratamiento antimicótico y se sometieron a cirugía tuvieron una tasa de letalidad del 18,5%, en comparación con el 60% de los que recibieron tratamiento antimicótico solo (65).



Tanto la AmB convencional (cAmB) como el complejo lipídico AmB (ABLC) se han asociado con mejores tasas de supervivencia (324 [61%] de 532 y 80 [69%] de 116, respectivamente) en comparación con el 18% de supervivencia (59 de 333) entre aquellos no tratados con terapia antifúngica (13). El análisis pediátrico de ABLC (dosis media, 4,92 mg / kg por día) en el tratamiento de las infecciones fúngicas invasivas incluyó un número muy pequeño (n=4) de niños con mucormicosis (74). La ABLC administrada a 5 mg / kg por día es segura y tolerada por los niños; sin embargo, no se recomienda para personas con afectación del SNC (73).

La *Anfotericina liposomal* (LAmB) tiene una mejor penetración en el SNC que cAmB o ABLC [(75),(76)] y se asocia con menos efectos adversos que cAmB [(77),(78),(79)]. Por tanto, LAmB ha evolucionado como la piedra angular de la terapia primaria para la mucormicosis y se ha relacionado con mejores resultados en el análisis multivariado cuando se utiliza (a una dosis de 3 mg / kg por día) para tratar la mucormicosis en pacientes con una neoplasia maligna hematológica (80). Las recomendaciones para la dosificación de LAmB varían considerablemente, oscilando entre 3 y 10 mg / kg por día [(26),(73)]. Las opiniones de los expertos de consenso sugieren administrar al menos 5 mg / kg por día, y se favorece una dosis más alta (10 mg / kg por día) para la infección del SNC [(73),(79)]. El tratamiento sugerido para la infección del sistema nervioso central por mucorales en la población pediátrica es la siguiente (81):

**Tabla 6.** Tratamiento sugerido para la infección del sistema nervioso central

Mucorales	LAMB	3-5 mg / kg por día
	Posaconazol <sup>a</sup>	400 mg de suspensión cada 12 h (≥13 años)
	Isavuconazol	Los estudios pediátricos están en curso
LAMB, anfotericina B liposomal		
<sup>a</sup> Tratamiento de segunda elección.		

No obstante, la mucormicosis del SNC es una entidad clínica infrecuente y no se han realizado ensayos aleatorizados para definir el tratamiento óptimo en pacientes pediátricos (82). La anfotericina B liposomal (3-5 mg / kg por día) es actualmente el fármaco de elección para la mucormicosis del SNC pediátrica (73). También se ha utilizado posaconazol (400 mg cada 12 horas), pero la experiencia ha sido limitada, y consideramos este tratamiento sólo para pacientes que son intolerantes a la anfotericina B (83).

## 5. Conclusiones:

- Similar a los adultos, las condiciones inmuno debilitantes en los niños y especialmente en recién nacidos condiciona la aparición de mucormicosis. Principalmente la prematuridad y enfermedades subyacentes como la diabetes, malignidad hematológica y trasplantes de órganos sólidos.
- Su diagnóstico se basa en la sospecha clínica temprana, los estudios histopatológicos, el cultivo y los estudios moleculares.
- El tratamiento al igual que en los adultos incluye control de factores subyacentes, tratamiento quirúrgico como por ejemplo (el desbridamiento) y uso de terapia antifúngica con anfotericina B liposomal como primera elección.
- La mortalidad de la mucormicosis puede ser alta incluso con tratamiento instaurado.

## ix) Mucormicosis en el embarazo.

### 1. Introducción.

La zigomicosis (mucormicosis), rara vez puede ocurrir durante el embarazo como una complicación, por lo que no se identificaron estudios de alta evidencias como, ensayos clínicos aleatorios, metaanálisis o revisiones sistemáticas sobre mucormicosis en la embarazada. Sin embargo, se encontró reportes de casos que a continuación se describen.

### 2. Diagnóstico

Se realiza de manera similar a lo anteriormente descrito en el adulto o niño, es decir, mediante el aislamiento del agente por cultivo micológico o identificación del material genético mediante PCR.

### 3. Cuadro clínico reportado en informe de casos.

Un caso en una mujer de 20 años no diabética 38 semanas de gestación (primigrávida) con diagnóstico de disfunción hepática relacionada con el embarazo [cumplía los criterios de diagnóstico para hígado graso agudo del embarazo (AFLP, por sus siglas en inglés) y disfunción hepática preeclámpsica y hemólisis, enzimas hepáticas elevadas y síndrome de plaquetas bajas (HELLP)] con muerte intrauterina. Comenzó con piperacilina con tazobactam y metronidazol por vía intravenosa. Tenía antecedentes de hinchazón de los pies y fatiga durante 10 días, disnea e ictericia (3 días), y dolor abdominal (1 día). No tenía ninguna enfermedad importante previa. No había tomado ningún fármaco conocido por causar disfunción hepática. El examen abdominal mostró un útero grávido; no había ascitis

ni masa palpable. El análisis de orina reveló proteinuria y la ecografía pélvica mostró muerte intrauterina del feto (84).

La paciente se mantuvo con antibiótico terapia en unidad cuidados intensivos, pero con empeoramiento de las funciones hepáticas e hipoglucemia recurrente.

Cinco días después, desarrolló hinchazón del ojo izquierdo y quemosis conjuntival. La microscopía directa de tejido de la cavidad nasal reveló amplias hifas aseptadas. En cultivo, el aislado se identificó como *Rhizopus microsporus*. La tomografía computarizada reveló senos paranasales infectados y órbita izquierda.

Se inició tratamiento con anfotericina B liposomal intravenosa y se sometió a desbridamiento de emergencia de los senos paranasales infectados con exenteración orbitaria izquierda (es un procedimiento quirúrgico que consiste en extraer el contenido orbitario, parcial o totalmente). Sin embargo, siguió empeorando, tuvo convulsiones e hipotensión y sucumbió a la enfermedad al día siguiente.

El AFLP, un trastorno de la oxidación grasa mitocondrial, aunque poco común, es una causa importante de enfermedad hepática durante el embarazo en la India [(85),(86)]. La patogenia exacta de AFLP aún no se ha dilucidado, pero la disfunción mitocondrial placentaria puede ser un factor determinante(87). La biopsia hepática se considera el estándar de oro para el diagnóstico de AFLP. La paciente también cumplió con los criterios para el diagnóstico de síndrome HELLP y disfunción hepática preecláptica.

También existen reportes de embarazadas con cetoacidosis diabética que han desarrollado mucormicosis rinocerebral exitosamente tratadas con anfotericina B y cirugía (88).

Las náuseas y los vómitos que ocurren en el tercer trimestre, fuera de una posible eclampsia inminente, generalmente se asocian con otras afecciones graves, como apendicitis, obstrucción intestinal, úlceras pépticas y duodenales e hipertiroidismo. Otras afecciones raras también se complican con náuseas y vómitos.

Sin embargo, también se han reportado casos de mucormicosis donde "el síntoma inicial fueron náuseas y vómitos no controlables".

Como fue el caso de una paciente con antecedentes de infección de las vías respiratorias superiores y tos de una semana de duración con dolores epigástricos severos, tipo cólico. Posteriormente, los dolores aumentaron y se produjeron vómitos persistentes. El examen físico reveló una mujer negra delgada, letárgica, marcadamente deshidratada con malestar abdominal con pérdida de 13 libras desde su última visita y que sólo respondía a estímulos dolorosos. Los estudios sugirieron una probable mucormicosis pulmonar (89).



Otro caso de una paciente embarazada, se trató de una primípara de 15 años que presentó una leve mancha oscura en la mejilla izquierda durante el último trimestre. Hacia el final del séptimo mes enfermó con fiebre leve, anorexia, vómitos y diarrea.

Se manejó de manera ambulatoria hasta el décimo día, cuando le dolió mucho la mejilla izquierda y la temperatura subió a 40° C, la glicemia subió a 1400 mg/dl. Al día siguiente, la paciente entró en trabajo de parto y fue ingresada en el hospital. Su temperatura era de 38° C, la frecuencia cardíaca era de 120 por minuto y la presión arterial de 135/80 mm. Hg. Después de un breve trabajo de parto sin incidentes, nació un niño muerto. La placenta parecía normal y una necropsia del bebé demostró solo prematuridad. Después de 12 horas se encontró que la condición del paciente se había deteriorado notablemente. Aunque no había perdido una cantidad excesiva de sangre, estaba fría, sudorosa, pálida y levemente ictérica. La temperatura era de 36° C y no se pudo obtener la presión sanguínea. Ella se quejó de dolor severo en el ojo izquierdo y la mejilla. Al día siguiente, el paciente presentó desorientación y vómitos incontrolables, no se oyeron ruidos intestinales. Dado que se sospechaba hepatitis, se determinó el nivel sérico de deshidrogenasa láctica y se encontró que era de 2375 unidades. El nivel sérico de transaminasas glutámico-oxalacéticas permaneció por debajo de 50 unidades. El sodio plasmático fue 100 mEq./l., Los cloruros 75 mEq./l. La excreción de orina durante las primeras 24 horas fue de solo 205 ml; esto se atribuyó a la alteración del equilibrio electrolítico y, en consecuencia, se administró 87 mEq. NaCl en solución fisiológica.

Al octavo día, la paciente empeoró. Se volvió apática y desarrolló dificultad para abrir el ojo izquierdo debido a la hinchazón periorbitaria. El ojo se inflamaba cada vez más, con quemosis, exoftalmos y pupila fija dilatada. Con el tiempo, todo el lado izquierdo de la cara se hinchó y de los párpados hemorrágicos inflamados salió pus. La temperatura se mantuvo por debajo de lo normal. La paciente presentó agitación, finalmente entró en coma y murió el undécimo día posparto. Como hallazgos a la necropsia se reportó cavidades pleurales secas, pulmones, con el lóbulo superior izquierdo con consolidado, firme y de color rojo oscuro, además daño pancreático y esplénico severos. La causa de la muerte fue la mucormicosis del cerebro. La mucormicosis pudo haber estado presente como un saprófito inofensivo que se volvió virulento e invasivo cuando el daño multiorgánico severo causó diabetes mellitus adquirida y además se administró cortisona y antibióticos, todos factores predisponentes (90).

Otro reporte de caso informó sobre una mujer procedente de Oman de 38 años, embarazada de siete meses, desarrolló una cigomicosis extensa que afectaba los huesos maxilares y temporales. No se detectó ninguna evidencia de inmunodeficiencia subyacente, excepto la que puede atribuirse al embarazo. Después del parto, la paciente fue tratada con



ciclos repetidos de anfotericina B, lo que resultó en una resolución clínica completa. No se ha descrito previamente la cigomicosis en el embarazo sin complicaciones(91).

Una mujer primigrávida de 24 años se presentó en la clínica prenatal en el octavo mes de embarazo con edema pedal bilateral (ambos pies) durante 8 días y una masa en la mama derecha de 2 meses de duración. En el examen, la paciente estaba afebril, su pulso era de 84 por minuto y la presión arterial de 120 / 80 mm Hg. El examen de las mamas reveló una masa blanda de 3,2 cm en el cuadrante inferior derecho. No hubo ulceración de la piel suprayacente. No se informaron antecedentes de diabetes mellitus, trauma, tuberculosis o medicación con esteroides. Las investigaciones revelaron que el paciente estaba anémico con un nivel de hemoglobina de 6 g / dl. El recuento total de leucocitos fue de 16 000 / mm<sup>3</sup>. El nivel de azúcar en sangre en ayunas fue de 98 mg / dl, descartando la posibilidad de diabetes gestacional.

La citología FNA de la masa en la mama mostró numerosas hifas fúngicas aseptadas anchas que se ramifican en ángulo recto en un contexto de inflamación supurativa (Figura 1). La morfología fue compatible con mucormicosis como lesión aislada en la mama. Se repitió la FNA y se envió el material para cultivo fúngico, lo que confirmó mucormicosis (92).

Las esporas del organismo podrían haber entrado en la piel de la mama a través de un traumatismo menor, que podría haber pasado desapercibido y posteriormente producir un absceso. A la vista del informe de citología FNA y posterior cultivo, se realizó el diagnóstico de mucormicosis de mama y se inició tratamiento antifúngico, que condujo a una respuesta favorable. Este paciente tenía anemia marcada, que se pensó que probablemente se debía a una deficiencia nutricional.

El presente caso muestra una rara presentación de mucormicosis localizada de mama diagnosticada mediante PAAF en citología en una paciente inmunocompetente. Siempre se necesita una búsqueda cuidadosa en una condición inflamatoria aguda de la mama.

#### 4. Conclusiones:

- La mucormicosis es una enfermedad que puede afectar a las mujeres embarazadas ya sea con o sin antecedentes de condiciones inmunodebilitantes subyacentes.
- Debe prestarse especial atención a las embarazadas con condiciones debilitantes como diabetes mellitus, medicación inmunosupresora, malignidad hematológica, trasplante de órgano sólido e hígado graso agudo inducido por el embarazo.



- Los informes de los diferentes casos son coincidentes en que la afección ocurre hacia el tercer trimestre del embarazo, presentando lesiones de la piel del área afectada con distintas modalidades como cambios de coloración, aparición de bultos. Cuando afecta el área orbitaria se presenta con dolor e hinchazón palpebral del ojo afectado acompañado de un deterioro progresivo e inexorable.
- La mucormicosis puede causar muerte a la madre y al producto de la concepción.
- Al igual que en los adultos, el tratamiento se basa en el control de la condición subyacente, Anfotericina B y debridación quirúrgica de la lesión (88).
- Es importante que frente a estos casos se solicite el apoyo multidisciplinario para su abordaje terapéutico, donde se incorpore entre otras especialidades a infectología para el tratamiento de cada paciente y epidemiología para el control de la aparición de nuevos casos.

## REFERENCIAS BIBLIOGRÁFICAS.

1. La Prensa Gráfica. Alerta por «hongo negro» asociado al covid-19 en El Salvador. 10 de julio de 2021; Disponible en: <https://www.laprensagrafica.com/elsalvador/Alerta-por-hongo-negro-asociado-al-covid-19-20210709-0093.html>
2. Agencia EFE. El Salvador a la expectativa por un «hongo» letal que circula en la India. 24 de mayo de 2021; Disponible en: <https://www.efe.com/efe/america/sociedad/el-salvador-a-la-expectativa-por-un-hongo-letal-que-circula-en-india/20000013-4544672>
3. El País KS. Hongo negro: la infección asociada al coronavirus que avanza con sigilo en México. 1 de julio de 2021; Disponible en: <https://elpais.com/mexico/2021-07-02/hongo-negro-la-infeccion-asociada-al-coronavirus-que-avanza-con-sigilo-en-mexico.html>
4. Semana. com. Brasil confirma nuevo caso de hongo negro en su territorio. 2 de junio de 2021; Disponible en: <https://www.semana.com/mundo/articulo/brasil-confirma-nuevo-caso-de-hongo-negro-en-su-territorio/202131/>
5. <https://www.dw.com/>. Uruguay reporta «hongo negro» en paciente recuperado de COVID-19. 28 de mayo de 2021; Disponible en: <https://www.dw.com/es/uruguay-reporta-hongo-negro-en-paciente-recuperado-de-covid-19/a-57695374>
6. <https://www.elsalvador.com/> AE. Muere uno de los pacientes con sospecha de “hongo negro” en Honduras. 12 de julio de 2021; Disponible en: <https://www.elsalvador.com/noticias/internacional/muere-paciente-sospecha-hongo-negro-honduras/858206/2021/>
7. Kwon-Chung KJ. Taxonomy of Fungi Causing Mucormycosis and Entomophthoromycosis (Zygomycosis) and Nomenclature of the Disease: Molecular Mycologic Perspectives. Clin Infect Dis. 1 de febrero de 2012;54(suppl\_1):S8-15.
8. Ribes JA, Vanover-Sams CL, Baker DJ. Zygomycetes in Human Disease. Clin Microbiol Rev. abril de 2000;13(2):236-301.
9. Musial CE, Cockerill FR, Roberts GD. Fungal infections of the immunocompromised host: clinical and laboratory aspects. Clin Microbiol Rev. octubre de 1988;1(4):349-64.
10. Petraitis V, Petraitiene R, Antachopoulos C, Hughes JE, Cotton MP, Kasai M, et al. Increased virulence of *Cunninghamella bertholletiae* in experimental pulmonary mucormycosis: correlation with circulating molecular biomarkers, sporangiospore germination and hyphal metabolism. Med Mycol. enero de 2013;51(1):72-82.
11. Kwon-Chung KJ, Bennett JE. Medical mycology. Rev Inst Med Trop São Paulo. diciembre de 1992;34(6):504-504.

12. Petrikos G, Skiada A, Lortholary O, Roilides E, Walsh TJ, Kontoyiannis DP. Epidemiology and Clinical Manifestations of Mucormycosis. *Clin Infect Dis*. 1 de febrero de 2012;54(suppl\_1):S23-34.
13. Roden MM, Zaoutis TE, Buchanan WL, Knudsen TA, Sarkisova TA, Schaufele RL, et al. Epidemiology and Outcome of Zygomycosis: A Review of 929 Reported Cases. *Clin Infect Dis*. 1 de septiembre de 2005;41(5):634-53.
14. Zaoutis TE, Roilides E, Chiou CC, Buchanan WL, Knudsen TA, Sarkisova TA, et al. Zygomycosis in Children: A Systematic Review and Analysis of Reported Cases. *Pediatr Infect Dis J*. agosto de 2007;26(8):723-7.
15. Centro de Control de Enfermedades C. Mucormycosis [Internet]. Disponible en: <https://www.cdc.gov/fungal/diseases/mucormycosis/index.html>
16. Neblett Fanfair R, Benedict K, Bos J, Bennett SD, Lo Y-C, Adebajo T, et al. Necrotizing Cutaneous Mucormycosis after a Tornado in Joplin, Missouri, in 2011. *N Engl J Med*. 6 de diciembre de 2012;367(23):2214-25.
17. Shannon A, Novosad,. Notes from the Field: Probable Mucormycosis Among Adult Solid Organ Transplant Recipients at an Acute Care Hospital — Pennsylvania, 2014–2015. 13 de mayo de 2016; Disponible en: <https://www.cdc.gov/mmwr/volumes/65/wr/mm6518a5.htm#suggestedcitation>
18. Garner D, Machin K. Investigation and management of an outbreak of mucormycosis in a paediatric oncology unit. *J Hosp Infect*. septiembre de 2008;70(1):53-9.
19. Mishra B, Mandal A, Kumar N. Mycotic prosthetic-valve endocarditis. *J Hosp Infect*. febrero de 1992;20(2):122-5.
20. del Palacio Hernanz A, Fereres J, Garraus SL, Rodriguez-Noriega A, Sanz FS. Nosocomial infection by *Rhizomucor pusillus* in a clinical haematology unit. *J Hosp Infect*. marzo de 1983;4(1):45-9.
21. de Repentigny L, St-Germain G, Charest H, Kokta V, Vobecky S. FATAL ZYGOMYCOSIS CAUSED BY MUCOR INDICUS IN A CHILD WITH AN IMPLANTABLE LEFT VENTRICULAR ASSIST DEVICE. *Pediatr Infect Dis J*. abril de 2008;27(4):365-9.
22. Chaudhry R, Venugopal P, Chopra P. Prosthetic mitral valve mucormycosis caused by *Mucor* species. *Int J Cardiol*. diciembre de 1987;17(3):333-5.
23. Chaves MS, Franco D, Nanni JC, Basaldúa ML, Boleas M, Aphalo G, et al. Control of an outbreak of postoperative bone mucormycosis: An intervention study of contiguous cohorts. *Am J Infect Control*. diciembre de 2016;44(12):1715-7.

24. Chin J, American Public Health Association. El control de las enfermedades transmisibles. Washington, D.C.: Organización Panamericana de la Salud Oficina Sanitaria Panamericana, Oficina Regional de la Organización Mundial de la Salud; 2001.
25. Jeong W, Keighley C, Wolfe R, Lee WL, Slavin MA, Kong DCM, et al. The epidemiology and clinical manifestations of mucormycosis: a systematic review and meta-analysis of case reports. *Clin Microbiol Infect.* enero de 2019;25(1):26-34.
26. Skiada A, Pagano L, Groll A, Zimmerli S, Dupont B, Lagrou K, et al. Zygomycosis in Europe: analysis of 230 cases accrued by the registry of the European Confederation of Medical Mycology (ECMM) Working Group on Zygomycosis between 2005 and 2007. *Clin Microbiol Infect.* diciembre de 2011;17(12):1859-67.
27. Lanternier F, Dannaoui E, Morizot G, Elie C, Garcia-Hermoso D, Huerre M, et al. A Global Analysis of Mucormycosis in France: The RetroZygo Study (2005-2007). *Clin Infect Dis.* 1 de febrero de 2012;54(suppl 1):S35-43.
28. Serris A, Danion F, Lanternier F. Disease Entities in Mucormycosis. *J Fungi.* 14 de marzo de 2019;5(1):23.
29. Vaughan C, Bartolo A, Vallabh N, Leong SC. A meta-analysis of survival factors in rhino-orbital-cerebral mucormycosis-has anything changed in the past 20 years? *Clin Otolaryngol.* diciembre de 2018;43(6):1454-64.
30. Vironneau P, Kania R, Herman P, Morizot G, Garcia-Hermoso D, Lortholary O, et al. Local control of rhino-orbito-cerebral mucormycosis dramatically impacts survival. *Clin Microbiol Infect.* mayo de 2014;20(5):O336-9.
31. Lee FYW, Mossad SB, Adal KA. Pulmonary Mucormycosis: The Last 30 Years. *Arch Intern Med.* 28 de junio de 1999;159(12):1301.
32. Jung J, Kim MY, Lee HJ, Park YS, Lee S-O, Choi S-H, et al. Comparison of computed tomographic findings in pulmonary mucormycosis and invasive pulmonary aspergillosis. *Clin Microbiol Infect.* julio de 2015;21(7):684.e11-684.e18.
33. Warkentien T, Rodriguez C, Lloyd B, Wells J, Weintrob A, Dunne JR, et al. Invasive Mold Infections Following Combat-related Injuries. *Clin Infect Dis.* 1 de diciembre de 2012;55(11):1441-9.
34. Lelievre L, Garcia-Hermoso D, Abdoul H, Hivelin M, Chouaki T, Toubas D, et al. Posttraumatic Mucormycosis: A Nationwide Study in France and Review of the Literature. *Medicine (Baltimore).* noviembre de 2014;93(24):395-404.
35. Agha F, Lee H, Boland C, Bradley S. Mucormycoma of the colon: early diagnosis and successful management. *Am J Roentgenol.* octubre de 1985;145(4):739-41.



36. Dioverti MV, Cawcutt KA, Abidi M, Sohail MR, Walker RC, Osmon DR. Gastrointestinal mucormycosis in immunocompromised hosts. *Mycoses*. diciembre de 2015;58(12):714-8.
37. Taj-Aldeen SJ, Gamaletsou MN, Rammaert B, Sipsas NV, Zeller V, Roilides E, et al. Bone and joint infections caused by mucormycetes: A challenging osteoarticular mycosis of the twenty-first century. *Med Mycol*. 3 de enero de 2017;myw136.
38. Kerezoudis P, Watts CR, Bydon M, Dababneh AS, Deyo CN, Frye JM, et al. Diagnosis and Treatment of Isolated Cerebral Mucormycosis: Patient-Level Data Meta-Analysis and Mayo Clinic Experience. *World Neurosurg*. marzo de 2019;123:425-434.e5.
39. Singh RP, Gupta N, Kaur T, Gupta A. Rare case of gastrointestinal mucormycosis with colonic perforation in an immunocompetent patient with COVID-19. *BMJ Case Rep*. julio de 2021;14(7):e244096.
40. Karimi-Galougahi M, Arastou S, Haseli S. Fulminant mucormycosis complicating coronavirus disease 2019 (COVID-19). *Int Forum Allergy Rhinol*. junio de 2021;11(6):1029-30.
41. Song G, Liang G, Liu W. Fungal Co-infections Associated with Global COVID-19 Pandemic: A Clinical and Diagnostic Perspective from China. *Mycopathologia*. agosto de 2020;185(4):599-606.
42. Pandiar D, Kumar NS, Anand R, Kamboj M, Narwal A, Shameena PM. Does COVID 19 generate a milieu for propagation of mucormycosis? *Med Hypotheses*. julio de 2021;152:110613.
43. Cornely OA, Alastruey-Izquierdo A, Arenz D, Chen SCA, Dannaoui E, Hochhegger B, et al. Global guideline for the diagnosis and management of mucormycosis: an initiative of the European Confederation of Medical Mycology in cooperation with the Mycoses Study Group Education and Research Consortium. *Lancet Infect Dis*. diciembre de 2019;19(12):e405-21.
44. Nucci M, Engelhardt M, Hamed K. Mucormycosis in South America: A review of 143 reported cases. *Mycoses*. septiembre de 2019;62(9):730-8.
45. Vaezi A, Moazeni M, Rahimi MT, de Hoog S, Badali H. Mucormycosis in Iran: a systematic review. *Mycoses*. julio de 2016;59(7):402-15.
46. Chamilos G, Lewis RE, Kontoyiannis DP. Delaying Amphotericin B–Based Frontline Therapy Significantly Increases Mortality among Patients with Hematologic Malignancy Who Have Zygomycosis. *Clin Infect Dis*. 15 de agosto de 2008;47(4):503-9.
47. Salmanton-García J, Seidel D, Koehler P, Mellinshoff SC, Herbrecht R, Klimko N, et al. Matched-paired analysis of patients treated for invasive mucormycosis: standard treatment

versus posaconazole new formulations (MoveOn). J Antimicrob Chemother. 1 de noviembre de 2019;74(11):3315-27.

48. Martín Gómez MT, Salavert Lletí M. Mucormicosis: perspectiva de manejo actual y de futuro. Rev Iberoam Micol. abril de 2021;38(2):91-100.

49. Stemler J, Hamed K, Salmanton-García J, Rezaei-Matehkolaei A, Gräfe SK, Sal E, et al. Mucormycosis in the Middle East and North Africa: Analysis of the FungiScope<sup>®</sup> registry and cases from the literature. Mycoses. octubre de 2020;63(10):1060-8.

50. Jeong W, Keighley C, Wolfe R, Lee WL, Slavin MA, Chen SC-A, et al. Contemporary management and clinical outcomes of mucormycosis: A systematic review and meta-analysis of case reports. Int J Antimicrob Agents. mayo de 2019;53(5):589-97.

51. Pagano L, Cornely OA, Busca A, Caira M, Cesaro S, Gasbarrino C, et al. Combined antifungal approach for the treatment of invasive mucormycosis in patients with hematologic diseases: a report from the SEIFEM and FUNGISCOPE registries. Haematologica. 1 de octubre de 2013;98(10):e127-30.

52. Skiada A, Lass-Floerl C, Klimko N, Ibrahim A, Roilides E, Petrikos G. Challenges in the diagnosis and treatment of mucormycosis. Med Mycol. 1 de abril de 2018;56(suppl\_1):S93-101.

53. Rodríguez MM, Pastor FJ, Sutton DA, Calvo E, Fothergill AW, Salas V, et al. Correlation between *In Vitro* Activity of Posaconazole and *In Vivo* Efficacy against *Rhizopus oryzae* Infection in Mice. Antimicrob Agents Chemother. mayo de 2010;54(5):1665-9.

54. Salas V, Pastor FJ, Calvo E, Alvarez E, Sutton DA, Mayayo E, et al. *In Vitro* and *In Vivo* Activities of Posaconazole and Amphotericin B in a Murine Invasive Infection by *Mucor circinelloides*: Poor Efficacy of Posaconazole. Antimicrob Agents Chemother. mayo de 2012;56(5):2246-50.

55. Rammaert B, Lanternier F, Zahar J-R, Dannaoui E, Bougnoux M-E, Lecuit M, et al. Healthcare-Associated Mucormycosis. Clin Infect Dis. 1 de febrero de 2012;54(suppl\_1):S44-54.

56. Tissot F, Agrawal S, Pagano L, Petrikos G, Groll AH, Skiada A, et al. ECIL-6 guidelines for the treatment of invasive candidiasis, aspergillosis and mucormycosis in leukemia and hematopoietic stem cell transplant patients. Haematologica. marzo de 2017;102(3):433-44.

57. Verweij PE, González GM, Wiederhold NP, Lass-Flörl C, Warn P, Heep M, et al. *In Vitro* Antifungal Activity of Isavuconazole against 345 Mucorales Isolates Collected at Study Centers in Eight Countries. J Chemother. junio de 2009;21(3):272-81.



58. Vitale RG, de Hoog GS, Schwarz P, Dannaoui E, Deng S, Machouart M, et al. Antifungal Susceptibility and Phylogeny of Opportunistic Members of the Order Mucorales. *J Clin Microbiol.* enero de 2012;50(1):66-75.
59. Drogari-Apiranthitou M, Mantopoulou F-D, Skiada A, Kanioura L, Grammatikou M, Vrioni G, et al. In vitro antifungal susceptibility of filamentous fungi causing rare infections: synergy testing of amphotericin B, posaconazole and anidulafungin in pairs. *J Antimicrob Chemother.* 1 de agosto de 2012;67(8):1937-40.
60. Skiada A, Lanternier F, Groll AH, Pagano L, Zimmerli S, Herbrecht R, et al. Diagnosis and treatment of mucormycosis in patients with hematological malignancies: guidelines from the 3rd European Conference on Infections in Leukemia (ECIL 3). *Haematologica.* 1 de abril de 2013;98(4):492-504.
61. Yohai RA, Bullock JD, Aziz AA, Markert RJ. Survival factors in rhino-orbital-cerebral mucormycosis. *Surv Ophthalmol.* julio de 1994;39(1):3-22.
62. Greenberg RN, Mullane K, van Burik J-AH, Raad I, Abzug MJ, Anstead G, et al. Posaconazole as Salvage Therapy for Zygomycosis. *Antimicrob Agents Chemother.* enero de 2006;50(1):126-33.
63. Feng J, Sun X. Characteristics of pulmonary mucormycosis and predictive risk factors for the outcome. *Infection.* agosto de 2018;46(4):503-12.
64. Shah PD, Peters KR, Reuman PD. Recovery from rhinocerebral mucormycosis with carotid artery occlusion: a pediatric case and review of the literature: *Pediatr Infect Dis J.* enero de 1997;16(1):68-71.
65. Collaborators of Zygomycosis.net and/or FungiScope™ Registries\*, Pana ZD, Seidel D, Skiada A, Groll AH, Petrikos G, et al. Invasive mucormycosis in children: an epidemiologic study in European and non-European countries based on two registries. *BMC Infect Dis.* diciembre de 2016;16(1):667.
66. Francis JR, Villanueva P, Bryant P, Blyth CC. Mucormycosis in Children: Review and Recommendations for Management. *J Pediatr Infect Dis Soc.* 15 de mayo de 2018;7(2):159-64.
67. Walsh TJ, Anaissie EJ, Denning DW, Herbrecht R, Kontoyiannis DP, Marr KA, et al. Treatment of Aspergillosis: Clinical Practice Guidelines of the Infectious Diseases Society of America. *Clin Infect Dis.* 1 de febrero de 2008;46(3):327-60.
68. Janik-Moszant A, Matyl A, Rurańska I, Machowska- Majchrzak A, Kluczevska E, Szczepański T. Invasive fungal infection of the central nervous system in a patient with acute myeloid leukaemia. *Pol J Radiol.* 2012;77(1):54-7.



69. Dotis J, Iosifidis E, Roilides E. Central nervous system aspergillosis in children: a systematic review of reported cases. *Int J Infect Dis.* septiembre de 2007;11(5):381-93.
70. Roilides E, Zaoutis TE, Walsh TJ. Invasive zygomycosis in neonates and children. *Clin Microbiol Infect.* 2009;15:50-4.
71. Millon L, Herbrecht R, Grenouillet F, Morio F, Alanio A, Letscher-Bru V, et al. Early diagnosis and monitoring of mucormycosis by detection of circulating DNA in serum: retrospective analysis of 44 cases collected through the French Surveillance Network of Invasive Fungal Infections (RESSIF). *Clin Microbiol Infect.* septiembre de 2016;22(9):810.e1-810.e8.
72. Lackner M, Caramalho R, Lass-Flörl C. Laboratory diagnosis of mucormycosis: current status and future perspectives. *Future Microbiol.* mayo de 2014;9(5):683-95.
73. Cornely OA, Arikan-Akdagli S, Dannaoui E, Groll AH, Lagrou K, Chakrabarti A, et al. ESCMID<sup>†</sup> and ECMM<sup>‡</sup> joint clinical guidelines for the diagnosis and management of mucormycosis 2013. *Clin Microbiol Infect.* abril de 2014;20:5-26.
74. Wiley JM, Seibel NL, Walsh TJ. Efficacy and Safety of Amphotericin B Lipid Complex in 548 Children and Adolescents With Invasive Fungal Infections. *Pediatr Infect Dis J.* febrero de 2005;24(2):167-74.
75. Bes D. Ventajas y desventajas de los distintos tipos de anfotericina en pediatría: revisión de la bibliografía. *Arch Argent Pediatr.* 1 de febrero de 2012;110(1):46-51.
76. Botero MC, Puentes-Herrera M, Cortés JA. Formas lipídicas de anfotericina. *Rev Chil Infectol.* octubre de 2014;31(5):518-27.
77. Blyth CC, Hale K, Palasanthiran P, O'Brien T, Bennett MH. Antifungal therapy in infants and children with proven, probable or suspected invasive fungal infections. *Cochrane Gynaecological, Neuro-oncology and Orphan Cancer Group, editor. Cochrane Database Syst Rev [Internet].* 17 de febrero de 2010 [citado 13 de agosto de 2021]; Disponible en: <https://doi.wiley.com/10.1002/14651858.CD006343.pub2>
78. Spellberg B, Ibrahim AS, Chin-Hong PV, Kontoyiannis DP, Morris MI, Perfect JR, et al. The Deferasirox–AmBisome Therapy for Mucormycosis (DEFEAT Mucor) study: a randomized, double-blinded, placebo-controlled trial. *J Antimicrob Chemother.* marzo de 2012;67(3):715-22.
79. Spellberg B, Edwards J, Ibrahim A. Novel Perspectives on Mucormycosis: Pathophysiology, Presentation, and Management. *Clin Microbiol Rev.* julio de 2005;18(3):556-69.
80. Pagano L, Offidani M, Fianchi L, Nosari A, Candoni A, Picardi M, et al. Mucormycosis in hematologic patients. *Haematologica.* febrero de 2004;89(2):207-14.

81. Kim KS. Treatment strategies for central nervous system infections. *Expert Opin Pharmacother.* junio de 2009;10(8):1307-17.
82. Kontoyiannis DP, Lewis RE, Lotholary O, Spellberg B, Petrikos G, Roillides E, et al. Future Directions in Mucormycosis Research. *Clin Infect Dis.* 1 de febrero de 2012;54(suppl\_1):S79-85.
83. Spellberg B, Walsh TJ, Kontoyiannis DP, Edwards, Jr., J, Ibrahim AS. Recent Advances in the Management of Mucormycosis: From Bench to Bedside. *Clin Infect Dis.* 15 de junio de 2009;48(12):1743-51.
84. Goel A, Rao SV, Mathews MS, George A, Kurien M, Amritanand A, et al. Rhino-orbital zygomycosis in a patient with pregnancy related liver disease and multi-organ failure. *Indian J Gastroenterol.* febrero de 2011;30(1):49-50.
85. Goel A, Jamwal KD, Ramachandran A, Balasubramanian KA, Eapen CE. Pregnancy-Related Liver Disorders. *J Clin Exp Hepatol.* junio de 2014;4(2):151-62.
86. Rathi U, Bapat M, Rathi P, Abraham P. Effect of liver disease on maternal and fetal outcome--a prospective study. *Indian J Gastroenterol Off J Indian Soc Gastroenterol.* abril de 2007;26(2):59-63.
87. Natarajan SK, Thangaraj KR, Eapen CE, Ramachandran A, Mukhopadhyaya A, Mathai M, et al. Liver injury in acute fatty liver of pregnancy: Possible link to placental mitochondrial dysfunction and oxidative stress. *Hepatology.* enero de 2010;51(1):191-200.
88. Trivedi TH, Jadhav DL, Yeolekar ME, Shejale SB, Pereira OT, Varaiya AY, et al. Rhinocerebral mucormycosis in a pregnant woman with diabetic ketoacidosis. *J Assoc Physicians India.* abril de 2002;50:592-4.
89. Lloyd JB, Sexton LI, Hertig AT. Pulmonary mucormycosis complicating pregnancy. *Am J Obstet Gynecol.* septiembre de 1949;58(3):548-52.
90. Dolman CL, Herd JA. Acute pancreatitis in pregnancy complicated by renal cortical necrosis and cerebral mucormycosis. *Can Med Assoc J.* 1 de octubre de 1959;81:562-4.
91. Buhl MR, Joseph TP, Snelling BE, Buhl L. Temporofacial zygomycosis in a pregnant woman. *Infection.* agosto de 1992;20(4):230-2.
92. Kumar M, Tanwar P, Radhika S, Dey P. Fine needle aspiration cytology of primary mucormycosis of the breast in a young immunocompetent pregnant woman. *Cytopathol Off J Br Soc Clin Cytol.* diciembre de 2013;24(6):411-2.

## ANEXOS

### Anexo 1. Estrategias de búsqueda:

1. **Estrategia de búsqueda tratamiento, tiene 10 estudios (Pubmed)**  
(Mucormycosis) AND (randomized controlled trial[Publication Type] OR (randomized[Title/Abstract] AND controlled[Title/Abstract] AND trial[Title/Abstract]))
  
2. **Estrategia de búsqueda diagnóstico, tiene 56 estudios (Pubmed)**  
(Mucormycosis) AND (specificity[Title/Abstract])
  
3. **Estrategia de búsqueda pronósticos, tiene 56 estudios (Pubmed)**  
(Mucormycosis) AND (prognos\*[Title/Abstract] OR (first[Title/Abstract] AND episode[Title/Abstract]) OR cohort[Title/Abstract])

### Anexo 2.

**Tabla 1.** Factores de riesgo asociados a mucormicosis.

Variables - Condiciones subyacentes	n	(%)
Diabetes mellitus	340	40%
Cetoacidosis diabética	71	21%
Malignidad hematológica	275	33%
Leucemia mieloide aguda	116	42%
Leucemia linfoblástica aguda	41	15%
Linfoma	36	13%
Síndrome mielodisplásico	26	9%
Leucemia mieloide crónica	14	5%
Leucemia linfocítica crónica	6	2%
Anemia aplásica	12	5%
Mieloma múltiple	7	3%
Otros	17	6%
Trasplante de órganos sólidos	116	14%
riñón	67	58%
hígado	24	20%
corazón	10	9%
pulmón	9	8%

Variables - Condiciones subyacentes	n	(%)
Otros	6	5%
Trasplante hematopoyético de células madre	90	11%
Enfermedad hepática	27	3%
Otras condiciones subyacentes	51	6%
Sin condiciones	156	18%
Factores predisponentes subyacentes		
Uso de corticosteroides	273	33%
Neutropenia	169	20%
Traumatismo mayor	85	10%
Accidente automovilístico	28	33%
cirugía	26	30%
Quemaduras	9	11%
desastre natural	4	5%
Otro trauma de herida abierta	18	21%
Traumatismo menor	81	10%
Sitios de inyección	34	42%
Cortes/pastos	11	14%
Mordeduras/arañazos de animales	7	9%
Dental	10	12%
jardinería	7	9%
Otras lesiones menores	12	14%
quimioterapia contra el cáncer	149	18%
inhibidores de la calcineurina	133	16%
terapia biológica	60	7%
terapia renal sustitutiva	27	3%
Otros factores predisponentes	19	2%
Profilaxis antifúngica previa	92	11%
Voriconazol	48	52%
Fluconazole	23	25%
Posaconazol suspensión oral	5	5%
Otros	16	17%

Fuente: W. Jeong et all. (113).

**Instituto Salvadoreño del Seguro Social**

**Subdirección de salud**

**División de Regulación, Normalización y Vigilancia**

**Departamento de Normalización**

# **“GUÍA PARA DIAGNÓSTICO Y TRATAMIENTO DE MUCORMICOSIS”**

**ISSS -2021.**

**Equipo Guías de Práctica Clínica.**

**San Salvador, agosto 2021.**