



MINISTERIO  
DE SALUD

HOSPITAL NACIONAL GENERAL DE  
NEUMOLOGIA Y MEDICINA FAMILIAR  
"DR. JOSE ANTONIO SALDAÑA"



MEMORANDUM

No. 2020-3000-029

PARA : LIC. CARLOS ALFREDO CASTILLO.  
OFICIAL DE INFORMACIÓN-MINSAL

DE : DRA. CARMEN GUADALUPE MELARA DE GARCÍA.  
DIRECTORA.



FECHA : 20-ENERO-2020.

---

En atención a Memorándum 2019-6017-0027, le adjunto Resumen Médico del paciente **SANTOS DE JESÚS MALDONADO HENRIQUEZ**, el cual consta de Una Hoja.

Sin otro en particular, me suscribo, atentamente.

DIOS UNIÓN LIBERTAD

Km. 8½, Carretera a Los Planes de Renderos, San Salvador, El Salvador. C.A.  
Teléfonos (503) 2201-2195; 2201-2196; Fax: 2280-8209; Conmutador PBX (503) 2201-2101  
E-mail: mfamiliar@salud.gob.sv

RECIBIDO  
FECHA 20/01/20  
NOMBRE Dr. Carlos Alfredo Castillo  
HORA 11:29 am



MINISTERIO  
DE SALUD

HOSPITAL NACIONAL GENERAL DE  
NEUMOLOGIA Y MEDICINA FAMILIAR  
"DR. JOSE ANTONIO SALDAÑA"



## RESUMEN CLÍNICO

PACIENTE: Santos de Jesús Maldonado Henríquez  
EDAD: 41 años  
N° DE EXPEDIENTE CLÍNICO: 9770-12

Paciente masculino con antecedentes de etilismo y tabaquismo crónico, conocido en este centro hospitalario desde el 2012 cuando consultó por múltiples traumas por caída de gradas de su casa lo que produjo neumotórax derecho y luxación de hombro derecho, en esa ocasión exigió el alta.

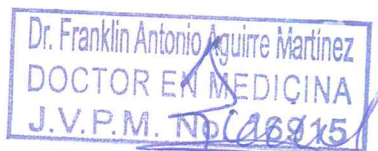
Posteriormente consulta en septiembre de 2014 fue diagnosticado como tuberculosis pulmonar BK (+) + Riesgo social, fue ingresado al servicio de neumología al área de TB para cumplimiento de antifímicos orales y dado de alta como curado el 18 de diciembre de 2014.

Posteriormente consultó en marzo de 2015 con diagnósticos de abstinencia alcohólica + cistitis hemorrágica, se ingresó para cumplimiento de antibiótico y fue dado de alta el 15 de marzo de 2015 con antibiótico oral.

Paciente presenta otra consulta el día 26 de mayo de 2015 con diagnóstico de encefalopatía hipoglucémica vrs encefalopatía hepática, fue manejado en máxima urgencia y posteriormente ingresado a medicina interna para su adecuado manejo, durante el ingreso presenta deterioro hemodinámico (choque) se manejó con aminas vasoactivas; el día 29 de mayo de 2015 se reporta a paciente que no responde con TA: 0/0 FC: 0xmin con pupilas midriáticas no reactivas a la luz. No se administra RCP por decisión de familiares.

Se da por fallecido el día 29 de mayo de 2015 a las 16:12 hrs.

Y para los usos que se estimen convenientes se extiende la presente el 20 de enero del dos mil veinte.



Dr. Franklin Aguirre  
J.V.P.M. 16915

Vo. Bo. Dra. Carmen Melara  
Director de Hospital Nacional Saldaña